



**UNIVERSIDADE FEDERAL DO PARÁ
NÚCLEO DE MEDICINA TROPICAL
PROGRAMA DE PÓS GRADUAÇÃO EM DOENÇAS TROPICAIS**

**DOENÇA DE JORGE LOBO: ESTUDO HISTOPATOLÓGICO RETROSPECTIVO
DE CASOS REGISTRADOS NO SERVIÇO DE DERMATOLOGIA DA
UNIVERSIDADE FEDERAL DO PARÁ NO PERÍODO DE 1967 A 2009.**

MARAYA DE JESUS SEMBLANO BITTENCOURT

Belém – Pará

2010

MARAYA DE JESUS SEMBLANO BITTENCOURT

**DOENÇA DE JORGE LOBO: ESTUDO HISTOPATOLÓGICO RETROSPECTIVO
DE CASOS REGISTRADOS NO SERVIÇO DE DERMATOLOGIA DA
UNIVERSIDADE FEDERAL DO PARÁ NO PERÍODO DE 1967 A 2009.**

Dissertação apresentada ao Programa de Pós Graduação em Doenças Tropicais como requisito parcial para obtenção do título de Mestre em Doenças Tropicais pelo Núcleo de Medicina Tropical da Universidade Federal do Pará.

Área de concentração: Clínica em Doenças Tropicais.

Orientador: Prof. Dr. Arival Cardoso de Brito

Belém- Pará

2010

**Dados Internacionais de Catalogação-na-Publicação (CIP)-
Biblioteca do Núcleo de Medicina Tropical, Belém (PA)**

Bittencourt, Maraya de Jesus Semblano

Doença de Jorge Lobo: estudo histopatológico retrospectivo de casos registrados no serviço de dermatologia da Universidade Federal do Pará no período de 1967 a 2009 / Maraya de Jesus Semblano Bittencourt; orientador, Arival Cardoso de Brito. 2010.

Dissertação (Mestrado) – Universidade Federal do Pará. Núcleo de Medicina Tropical. Programa de Pós-Graduação em Doenças Tropicais. Belém, 2010.

1. Lobomicose. 2. Micose. I. Brito, Arival Cardoso de, orient. II. Título.

CDD: 22 ed. 616.969

Ficha catalográfica elaborada por Valdenira de Jesus NMT/UFPA

MARAYA DE JESUS SEMBLANO BITTENCOURT

DOENÇA DE JORGE LOBO: ESTUDO RETROSPECTIVO DE CASOS
REGISTRADOS NO SERVIÇO DE DERMATOLOGIA DA UNIVERSIDADE
FEDERAL DO PARÁ NO PERÍODO DE 1967 A 2009.

Dissertação apresentada à aprovação como requisito parcial para obtenção do grau de Mestre em Doenças Tropicais pelo Núcleo de Medicina Tropical da Saúde da Universidade Federal do Pará, pela Comissão formada pelos professores:

Banca examinadora:

Prof. Dr. Arival Cardoso de Brito – Orientador.

Profa. Dra Edna Aoba Yassui Ishikawa – UFPA – Avaliador

Prof. Dr. Juarez Antônio Simões Quaresma – UFPA – Avaliador

Profa. Dra Rosana Maria Feio Libonati – UFPA – Avaliador

Prof. Dra. Marília Brasil Xavier – UFPA - Suplente

Belém – Pará

2010

AGRADECIMENTOS

Ao Prof. Dr. Arival Cardoso de Brito, orientador desta dissertação, por todo empenho, sabedoria, compreensão e, acima de tudo, exigência. Gostaria de ratificar a sua competência, participação com discussões, correções, revisões de lâminas, sugestões que fizeram com que concluíssemos este trabalho.

Ao Dr. Mario Fernando Ribeiro de Miranda, meu amigo e mestre, que abriu as portas do laboratório para me receber e se mostrou sempre disponível, independentemente de horários ou assuntos, por sua ajuda e interesse, por sempre me incentivar na busca do crescimento, sendo exemplo de competência e disciplina. Agradeço sua amizade, conselhos, ensinamentos e respeito. Seu exemplo me acompanhará.

À Amiga Eliete Macedo Gazel pela ajuda na preparação das lâminas, por estar sempre disponível para me ajudar e abrir o laboratório todas as horas que precisei.

À coordenadora do Programa de Residência Médica de Dermatologia da Universidade Federal do Pará, Dra Rossana Ruth da Veiga Gonçalves, pela oportunidade de crescimento, aprendizado, realização profissional e pessoal e pela confiança em mim depositada.

Aos residentes do Serviço de Dermatologia e aos funcionários do Serviço de dermatologia, especialmente à secretária Lurdinha e Ruth, pela hospitalidade agilidade e auxílio que permitiram a realização deste estudo.

Aos meus familiares, em especial ao meu noivo Leandro e ao meu pai Manoel Bittencourt, que sempre me deram amor e força, valorizando meus potenciais.

A todos os meus amigos e amigas que sempre estiveram presentes me aconselhando e incentivando com carinho e dedicação.

Aos pacientes que participaram desta pesquisa, pois sem eles nenhuma dessas páginas estaria completa.

E, finalmente, a todas as pessoas que, direta ou indiretamente, contribuíram para a execução dessa dissertação de mestrado.

RESUMO

Doença de Jorge Lobo (DJL) ou lacaziose é infecção crônica granulomatosa da pele e tecido subcutâneo causada pelo fungo *Lacazia loboi*. As lesões cutâneas em geral são polimorfas, sendo mais comum o tipo nodular de aspecto queloidiano envolvendo principalmente pavilhão auricular e membros. O exame histopatológico constitui o padrão ouro para o diagnóstico. São escassos os estudos sobre correlação clinicopatológica nesta doença. O presente trabalho apresenta como objetivo estudar casos diagnosticados como DJL pelo laboratório de dermatopatologia do Serviço de Dermatologia da Universidade Federal do Pará, no período de 1967 a 2009. Foi realizada a revisão dos prontuários médicos e estudadas as características demográficas, histológicas, clínicas e localização das lesões. 59 biópsias de 45 pacientes foram avaliadas. A amostra foi composta de 37 homens e oito mulheres, com média de idade de 50 anos. A maioria dos pacientes era lavrador (55%), dos quais 93% eram do sexo masculino. O aspecto queloidiano correspondeu a 59% das lesões. Com menor frequência foram observadas lesões verruciformes (8%), placa (3%), gomosa (1%) e lesão macular hipercrômica (1%). A maioria das lesões estava localizada nos membros inferiores (56%). Histopatologicamente, a camada córnea encontrava-se hiperqueratósica em 71% das biópsias, com paraceratose em 37% e ortoceratose em 50%. A eliminação transepidermica (ETE) do parasita foi observada em 36% dos casos e nestes, a hiperqueratose estava presente em 95% ($p = 0,0121$) e a paraceratose em 90% ($p < 0,0001$). A epiderme apresentava aspecto hiperplásico em 58%, atrófica em 29%, normal em 12% e ulcerada em 8%. Nos casos em que houve ETE a epiderme apresentava-se hiperplásica em 86% ($p = 0,0054$). Observou-se presença de parasitas na epiderme em 30%, das quais 89% apresentavam ETE associada ($p < 0,0001$). Não houve relação estatisticamente significativa entre a ocorrência de ETE e o aspecto clínico da lesão ($p = 0,4231$). Linfócitos, macrófagos e células gigantes do tipo corpo estranho foram as células predominantes do infiltrado (100% dos casos). Plasmócitos foram observados em 35%, neutrófilos em 15% e eosinófilos em 11% dos casos. Houve relação estatisticamente significativa entre a ocorrência de ETE e presença de neutrófilos no infiltrado ($p = 0,0016$). Em 10% esteve presente reação exsudativa e 11% áreas de necrose isoladas. Células gigantes do tipo Langhans foram observadas em 59% das biópsias, corpos asteróides em 5%, células pseudo-Gaucher em 69% e fibrose em 96%. O infiltrado se estendia à derme reticular em todos os casos e para a derme profunda em 88% (52/59). Em 10% (6/59) dos casos houve disseminação do infiltrado para a gordura subcutânea, com encontro do parasita em um caso. Quanto à distribuição por idade, sexo e profissão dos pacientes, os dados foram superponíveis aos da literatura. A análise dos resultados, portanto, permitiu avaliar o perfil epidemiológico, clínico e histopatológico da doença, que diferiram, em alguns aspectos, dos achados classicamente descritos na literatura, especialmente em relação às características da epiderme, infiltrado inflamatório e localização das lesões.

Palavras-chave: doença granulomatosa, estudos retrospectivos, micoses, patologia, pele.

ABSTRACT

Jorge Lobo's disease (JLD) or lacaziosis is a chronic, granulomatous skin and subcutaneous tissue infection caused by the fungus *Lacazia loboi*. Clinical lesions are generally polymorphous, often presenting with a keloid-like aspect, and most often involving ears or limbs. Histopathology remains the "gold standard" exam to reach diagnosis. Few clinical-pathological correlation studies on this disease are available to date. Our goal was to systematically review cases of JLD diagnosed at the dermatopathology laboratory of the Dermatology Service of the Federal University of Pará, Brazil, from 1967 to 2009. After a thorough chart review, we could retrieve demographic and clinical data, as well as histopathological features from each case studied. 59 biopsies from 45 patients were evaluated. The sample consisted of 37 men and eight women, with a mean age of 50 years. Most patients were agricultural workers (55%), of which 93% were males. Fifty-nine percent of the lesions showed a keloid-like appearance. Verrucous (8%), plaque (3%), gummatous (1%), and hyperchromatic macular (1%) lesions were less frequently observed. Most skin lesions occurred on the lower limbs (56%). Histopathologically, the stratum corneum showed hyperkeratosis in 71% of the biopsies, associated with parakeratosis in 37% and with orthokeratosis in 50%. Transepidermal elimination of parasites (TEP) was present in 36% of the cases in association with hyperkeratosis in 95% ($p=0.0121$) and with parakeratosis in 90% ($p<0.0001$). The epidermis showed a hyperplastic appearance in 58% of the specimens, was atrophic in 29%, normal in 12%, and ulcerated in 8% of them. There was a hyperplastic epidermis (86%, $p=0.0054$) in sites where TEP took place. We could also observe the presence of parasites in the epidermis in 30% of the biopsies, in which an association with TEP occurred in 89% ($p<0.0001$). There was no statistically significant relationship between the occurrence of TEP and the clinical aspect of the lesion ($p=0.4231$). Lymphocytes, macrophages and giant cells of the foreign-body type were predominant in the infiltrate, being observed in 100% of the cases. Plasma cells were seen in 35%, neutrophils in 15%, and eosinophils in 11% of the cases. There was a statistically significant relationship between the occurrence of TEP and the presence of neutrophil infiltration ($p=0.0016$). An exudative reaction pattern was present in 10% of the biopsies, and 11% exhibited focal areas of necrosis. Langhans giant cells were observed in 59% of the biopsies, and asteroid bodies in 5%. Pseudo-Gaucher cells were present in 69% of the cases, and fibrosis in 96%. The infiltrate showed extension to the reticular dermis in all cases, and to the deep dermis in 88%. A subcutaneous spread of the infiltrate occurred in 10% of the cases, with identification of parasites within the fat tissue in one of them. As for age distribution, sex and profession of the patients, the data overlapped those of the literature. The results allowed us to evaluate epidemiological, clinical and histopathological profiles of the disease, which in certain respects differed from the classically described ones of the literature, especially concerning characteristics of the epidermis, inflammatory cell infiltrate, and location of lesions.

Key-words: granulomatous disease, retrospective studies, mycoses, pathology, skin.

SUMÁRIO

	Página
LISTA DE TABELAS	8
LISTA DE FIGURAS	9
LISTA DE ABREVIATURAS	12
1. INTRODUÇÃO	13
2. JUSTIFICATIVA	15
3. REFERENCIAL TEÓRICO	16
3.1 AGENTE ETIOLÓGICO	16
3.2 EPIDEMIOLOGIA	20
3.2.1 Distribuição geográfica e aspectos climáticos	20
3.2.2 Modo de infecção	24
3.2.3 Imunologia	25
3.2.4 Características clínicas e localização das lesões	30
3.2.5 Aspectos histopatológicos	32
3.2.6 Tratamento	39
4. OBJETIVOS	40
4.1 OBJETIVO GERAL	40
4.2 OBJETIVOS ESPECÍFICOS	40
5. CASUÍSTICA E MÉTODOS	41
5.1 CASUÍSTICA	41
5.2 METODOLOGIA	41
5.3 CRITÉRIOS DE INCLUSÃO	41
5.4 CRITÉRIOS DE EXCLUSÃO	41

5.5 AVALIAÇÃO DEMOGRÁFICA -----	42
5.6 AVALIAÇÃO CLÍNICA -----	42
5.7 AVALIAÇÃO HISTOPATOLÓGICA -----	42
5.8 GERENCIAMENTO DE DADOS E ANÁLISE ESTATÍSTICA -----	43
6. RESULTADOS -----	46
6.1 CARACTERÍSTICAS DEMOGRÁFICAS -----	46
6.2 CARACTERÍSTICA CLÍNICA E LOCALIZAÇÃO DAS LESOES ----	48
6.3 ACHADOS HISTOPATOLÓGICOS -----	53
6.3.1 Epiderme -----	53
6.3.2 Derme e infiltrado inflamatório -----	60
7. DISCUSSÃO -----	75
7.1 ASPECTOS DEMOGRÁFICOS E CLÍNICOS -----	75
7.2 ASPECTOS HISTOPATOLÓGICOS -----	77
7.2.1 Epiderme -----	78
7.2.1.1 <i>Epiderme e ETE</i> -----	79
7.2.2 Derme e infiltrado inflamatório -----	84
7.2.2.1 <i>Células PG</i> -----	87
7.2.3 Tecido conjuntivo e extensão do infiltrado inflamatório -----	92
8. CONCLUSÕES -----	96
REFERÊNCIAS -----	98
ANEXOS -----	111

LISTA DE TABELAS

	Página
Tabela 1 – Distribuição total dos casos de DJL diagnosticados no serviço de Dermatologia da Universidade Federal do Pará no período de 1967 a 2009, de acordo com as características dos pacientes.	47
Tabela 2 - Distribuição total dos casos de DJL diagnosticados no serviço de Dermatologia da Universidade Federal do Pará no período de 1967 a 2009, de acordo com procedência dos pacientes, em relação aos municípios paraenses.	48
Tabela 3 – Resultados quanto à morfologia das lesões dos 59 casos de doença de Jorge Lobo biopsiados no serviço de Dermatologia da Universidade Federal do Pará no período de 1967 a 2009.	49
Tabela 4 – Correlação entre a ocorrência de ETE e as características da camada córnea.	56
Tabela 5 – Resultados quanto à presença de alterações na espessura da epiderme no exame histopatológico das 59 biópsias analisadas.	57
Tabela 6 – Correlação entre as características da epiderme e a presença de ETE.	58
Tabela 7 - Correlação entre a ocorrência de ETE e a forma clínica.	62
Tabela 8 – Associação de ETE e a forma clínica ulcerada.	63
Tabela 9 – Resultados quanto à composição celular do infiltrado dérmico nas 59 biópsias analisadas, no período de 1967 a 2009.	62
Tabela 10 – Correlação entre a presença de células pseudo-Gaucher e o aspecto clínico das lesões.	73
Tabela 11 – Correlação entre o infiltrado inflamatório e a presença de ETE.	73

LISTA DE FIGURAS

	Página
Figura 1 – Distribuição dos pacientes em relação a faixa etária no momento do diagnóstico	48
Figura 2 - Lesões queilodianas localizadas na perna direita (cortesia do Prof. Dr Arival Cardoso de Brito).	50
Figura 3 - Lesão verruciforme na perna esquerda (cortesia do Prof. Dr Arival Cardoso de Brito).	50
Figura 4 - Lesões queilodianas e verruciformes disseminadas na perna direita (cortesia do Prof. Dr Arival Cardoso de Brito).	51
Figura 5 – Resultado quanto à localização das 59 lesões biopsiadas.	51
Figura 6 - Lesão queloidiana única localizada na coxa direita.	52
Figura 7 – lesões queilodianas no braço direito (cortesia Prof. Dr. Arival Cardoso de Brito).	52
Figura 8 - Lesões queliodianas na orelha esquerda (cortesia Prof. Dr. Arival Cardoso de Brito).	53
Figura 9 – Lesões queloidianas e ulceradas no pé e tornozelo direito (cortesia Prof. Dr. Arival Cardoso de Brito).	53
Figura 10 - Camada córnea com hiperkeratose, parakeratose e parasitas na camada córnea (HE 40X).	54
Figura 11 - Associação entre a presença de hiperkeratose e ETE.	55
Figura 12 – Camada córnea com presença de abundantes parasitas, hiperplasia epidérmica associada (HE 40X).	56
Figura 13 - Coloração pelo Grocott evidenciando a grande quantidade de parasitas na camada córnea (GROCOTT 40X).	57

Figura 14 – Associação entre ETE e presença de hiperplasia epidérmica.	59
Figura 15 – Associação de ETE e hiperplasia epidérmica (HE 40X).	59
Figura 16 - Presença do parasita no infundíbulo com reação granulomatosa associada. Notar contato do infiltrado com a epiderme hiperplásica (HE 40X).	60
Figura 17 – Associação entre ETE e presença de parasitas na epiderme.	61
Figura 18 - Parasitas permeando o infundíbulo e migrando através da epiderme hiperplásica até a camada córnea hiperkeratótica (HE 100X).	61
Figura 19 - Coloração de Grocott evidenciando migração dos parasitas do infundíbulo à camada córnea (GROCOTT 40X).	62
Figura 20 - Infiltrado granulomatoso composto por macrófagos, células gigantes do tipo corpo estranho, grande quantidade de parasitas e escassos linfócitos (HE 40X).	64
Figura 21– Infiltrado inflamatório granulomatoso que inclui células gigantes do tipo corpo estranho, de langerhans, macrófagos e linfócitos (HE 40X).	65
Figura 22 – Infiltrado granulomatoso com predomínio de linfócitos (HE 40X).	65
Figura 23- Composição do infiltrado com destaque para a presença de plasmócitos (HE 40X).	66
Figura 24 – Infundíbulo com presença de grande abscesso, rico em parasitas e células inflamatórias (HE 40X).	66
Figura 25 – Abscesso infundibular em detalhe. Notar presença de grande quantidade de parasitas, derrame eritrocitário e áreas focais de necrose (HE 100X).	67
Figura 26 – Composição do infiltrado, notar células de Langhans (HE	67

100X).

Figura 27 – Composição do infiltrado: corpos asteróides (HE 100X).	68
Figura 28 – Composição do infiltrado: células pseudo-Gaucher (HE 40X).	68
Figura 29 – Grande agregado de células pseudo-Gaucher, ao redor de vasos sanguíneos (HE 40X).	69
Figura 30 – Agregado de células pseudo-Gaucher em detalhe (HE 100X).	69
Figura 31 - Maciço de células pseudo-Gaucher circundando centro de reação granulomatosa, rico em parasitas (HE 40X).	70
Figura 32 - Células pseudo-Gaucher, algumas com parasitas no citoplasma (HE 100X).	71
Figura 33 – Coloração pelo Grocott das células pseudo-Gaucher. Notar ausência de parasitas (GROCOTT 40X).	71
Figura 34 - Células pseudo-Gaucher coradas positivamente pelo PAS (HE 40X).	72
Figura 35 – Correlação entre ETE e a presença de pseudo-Gaucher no infiltrado.	72
Figura 36 – Correlação entre ETE e a presença de neutrófilos no infiltrado.	74
Figura 37 – Fibrose e demarcação do infiltrado em lóbulos pelas traves fibróticas (HE 40X).	75
Figura 38 - Extensão do infiltrado granulomatoso para a gordura subcutânea, com presença de parasitas (HE 40X).	75
Figura 39 – Grande quantidade de parasitas, células gigantes do tipo corpo estranho e pseudocistos de gordura (HE 40X).	76
Figura 40 - Coloração de Grocott: notar ausência de parasitas no interior dos vasos sanguíneos (HE 40X).	76

LISTA DE ABREVIATURAS

CEP	Comitê de ética e pesquisa
DF-BE	Diacetato de Fluoresceína-Brometo de Etídio
DJL	Doença de Jorge Lobo
ETE	Eliminação transepidérmica
HLA	Antígenos leucocitários humanos
IL13	Interleucina 13
IL2	Interleucina 2
IL4	Interleucina 4
IL5	Interleucina 5
IL6	Interleucina 6
LMC	Leucemia mielóide crônica
OR	Odds Ratio
PAS	Ácido periódico de Schiff
PG	Pseudo-Gaucher
TGF- β	Fator transformador de crescimento β
UFPA	Universidade Federal do Pará

1. INTRODUÇÃO

Doença de Jorge Lobo (DJL) ou lacaziose é uma infecção crônica granulomatosa da pele e tecido subcutâneo, sem disseminação visceral, causada pelo fungo *Lacazia loboi* (LACAZ, 1959; FONSECA E LACAZ, 1971; PRADINAUD E TALHARI, 1996; BRITO, 2000; BRITO E QUARESMA, 2007).

A primeira descrição da doença ocorreu em 1931 quando, em Recife-Brasil, Dr. Jorge Lobo identificou o desenvolvimento de lesões de aspecto queliodiano, multinodular, na região lombar e glútea de um paciente procedente da Região Amazônica (LOBO¹ apud LEITE, 1954, p. 33). O aparecimento de novos casos desta nova micose cutânea ecoou na comunidade médica e a identificação de novos casos aumentou rapidamente tanto no Brasil, como em outros países da América latina.

É doença típica da Região Amazônica (LACAZ, 1959; SILVA E BRITO, 1994), tendo como agente infeccioso o fungo hoje denominado *Lacazia loboi* (*L. loboi*), homenagem ao Professor Carlos da Silva Lacaz, um dos pesquisadores que se dedicou com muito empenho no estudo desta micose (TABORDA et al., 1999a)

A maioria dos casos humanos está registrada em países da América do Sul, especialmente no Brasil, que registra o maior número de casos relatados na literatura mundial (LACAZ, 1959; OPROMOLLA et al., 2000a; BRITO E QUARESMA, 2007). Manifesta-se clinicamente por lesões nodulares isoladas ou coalescentes predominantes, envolvendo principalmente pavilhões auriculares e membros (LACAZ, 1959; PRADINAUD E TALHARI, 1996; BRITO, 2000). O quadro

¹ LOBO, J. Um caso de blastomicose, produzido por uma espécie nova, encontrada em Recife. Rev Med Pernamb. 1931; 1:763-75.

histopatológico da DJL é bastante característico (LACAZ, 1959), e permite sua distinção de qualquer outra lesão provocada por fungo.

Apesar de muito estudada e de haver relatos bastante completos sobre seus aspectos clínicos e histopatológicos em casos isolados (LEITE, 1954; MORAES, 1962; BARUZZI et al., 1967; DIAS et al., 1970; SILVA, et al., 1971; GOLCMAN E YAGIMA, 1973; BHAWAN et al., 1976; SILVA E BRITO, 1994; SILVA E NEVES, 1995; BURNS et al., 2000; ELSAYED et al., 2004; PANIZ-MONDOLFI et al., 2007; TALHARI et al., 2008), poucas investigações reunindo número significativo de casos e de variadas formas clínicas foram publicados na literatura médica mundial (TABORDA et al., 1999a; OPROMOLLA et al., 2000a; VILANI-MORENO et al., 2005; QUARESMA et al., 2010).

Para sua melhor compreensão são fundamentais os estudos histológicos. Leite (1954 p. 27) descrevia o valor do estudo anatomopatológico desta micose dizendo: “Este método é por nós considerado, até o presente momento, como o de maior valor para o estudo do tipo queilodiano da blastomicose e ainda como o único a permitir isoladamente o diagnóstico da doença”. Esta afirmação ainda se mantém como verdade até os dias atuais. Mesmo com técnicas modernas de biologia molecular, o exame histopatológico permanece como importante ferramenta para o estudo desta doença.

2. JUSTIFICATIVA

Contrastando com outras doenças infecciosas, na DJL há muitos aspectos que ainda permanecem desconhecidos. O exame anatomopatológico é uma ferramenta importante, devido fácil acesso e disponibilidade.

A caracterização de alguns aspectos histológicos da doença pode significar novas perspectivas na prevenção, imunologia, diagnóstico e tratamento desta enfermidade.

Neste trabalho revisaremos aspectos histopatológicos pouco discutidos na literatura mundial, esperando que nossa pesquisa possa contribuir para um maior conhecimento da patologia desta doença.

3. REFERENCIAL TEÓRICO

3.1. AGENTE ETIOLÓGICO

A doença possui ampla sinonímia: blastomicose queloidiana, blastomicose de Jorge Lobo, doença ou micose de Jorge Lobo, granulomatose blastomicóide, blastomicose amazônica, *miraip ou piraip* (o que arde, em tupi, denominação dada pelos índios caiabi) lepra-dos-caiabi (BARUZZI et al, 1967), falsa-lepra e lacaziose (TABORDA et al., 1999a; BRITO E QUARESMA, 2010).

Esforços para caracterizar taxonomicamente o agente etiológico da DJL têm sido extensamente debatidos, e sua denominação variou constantemente através dos tempos. Jorge lobo (1931) acreditava que seu agente etiológico era um fungo similar ao *Paracoccidioides brasiliensis*. O fungo recebeu diversas denominações: *Glenosporella lobo* (FONSECA E LEÃO, 1940), *Blastomyces brasiliensis* (CONANT E HOWELL, 1942), *Glenosporopsis amazonica* (FONSECA, 1943), *Paracoccidioides lobo* (LACAZ, 1948). Langeron e Vanbreuseghem (1952) denominaram o agente como *Blastomyces lobo*. Em 1956, Ciferri et al. propõem o gênero *Loboa*, como membro da família *paracoccidioidaceae* e, em 1958, Borelli o denomina *Lobomyces lobo*.

Esta multiplicidade de denominações refletia a falta de precisão em sua posição sistemática. Taborda et al. (1999a) propuseram colocar o fungo em um novo gênero, *Lacazia*, criando a espécie *Lacazia lobo*, adotada neste trabalho.

Análises filogenéticas e genômicas indicam que *L. lobo* é uma espécie distinta e nova, filogeneticamente semelhante ao *P. brasilienses*, tornando possível classificar *L. lobo* juntamente com patógenos dimórficos clássicos, ordem

Onygenales, em que estão *Blastomyces dermatitidis*, *Chrysosporium parvum* e *Histoplasma capsulatum* (HERR, et al., 2001; VILELA et al., 2009).

À microscopia *L. loboi* é globóide, redondo ou oval, com espessas paredes de duplo contorno, refringentes, medindo cerca de 6-13,5 x 5-12µm de diâmetro (CARNEIRO, 1946; FONSECA E LACAZ, 1971; BHAWAN et al., 1976). Estas células se multiplicam por gemulação simples formando cadeias, sendo gemulação múltipla (como encontrado em *Paracoccidioides brasiliensis*) incomum.

Podem se apresentar também como formas catenuladas de três a seis células, unidas por uma haste ou tubo interconectante, formando uma estrutura em rosário (FONSECA E LACAZ, 1971). É parasita intracelular, residindo principalmente nos vacúolos macrofágicos (ABREU E MIRANDA, 1972), sendo encontrados de forma abundante nos exames a fresco e nas preparações histológicas. Pode ser realçado pelos métodos do ácido periódico de Schiff (PAS) e prata-metenamina (Grocott-Gomori).

Na parede celular do fungo demonstra-se a presença de melanina constitutiva, pela técnica de Fontana Masson. Em *P. brasiliensis* e em descrições de outros ascomicetos filogeneticamente relacionados da família *Onygenaceae* a melanina não é detectável (TABORDA et al., 1999b).

A melanina é pigmento escuro de alto peso molecular formado por polimerização enzimática ou anti-oxidativa de compostos fenólicos. Sua produção tem sido associada com virulência fúngica, resistência a agentes terapêuticos e aumento da sobrevivência. Seu papel como antioxidante tem sido sugerido e fungos com melanina são mais resistentes ao dano causado pela luz ultravioleta. Na DJL a

melanina parece contribuir para virulência e cronicidade da infecção, protegendo o fungo contra o ataque por células do sistema imune (TABORDA et al., 1999b).

A observação em microscopia eletrônica em tecido mostra o parasita constituído por membrana espessa de duplo contorno e citoplasma de aspecto homogêneo ou granuloso, porém muitas vezes como células inteiramente vazias (MIRANDA, 1972).

Bhawan et al. (1976) estudaram a microscopia eletrônica em um caso isolado e não observaram a presença de núcleo, mitocôndria ou retículo endoplasmático no interior do citoplasma. Miranda (1972) demonstrou, por microscopia eletrônica “scanning”, a presença de caráter trilaminar da membrana: uma limitante externa denteada, uma limitante interna, e, entre as duas, uma terceira lâmina, intermediária, menos densa embora mais espessa.

As observações de Sesso et al. (1993) ao microscópio eletrônico revelaram que o fungo nunca está livre no meio intercelular, demonstrando a presença no interior de macrófagos de restos da parede das células fúngicas exibindo acentuada atividade fosfatase ácida. Observou, ainda, uma poeira argentófila no interior de algumas dessas células quando o número de ‘cápsulas’ vazias é muito grande, o que corresponde aos restos das células fúngicas .

Segundo Azulay et al., (1970), o agente cresce melhor à temperatura ambiente (20° a 30°C) e muito pouco a 37°C. O crescimento é muito lento, de modo que, ao fim de três meses o meio de cultura já se apresenta esgotado, o que explicaria a falência dos repiques (SILVA, 1994). Parece ser oligotermófilo, o que

justificaria a preferência de localização das lesões em áreas mais frias do corpo, como as orelhas (SILVA, 1991).

L. loboi é patógeno não cultivado até o momento. O insucesso no cultivo de *L. loboi* em laboratório explica porque os estudos da imunopatologia, taxonomia e imunologia do mesmo têm sido tão difíceis. O objetivo inicial dos primeiros pesquisadores foi a reprodução da doença em cobaias visando facilitar seu estudo. A primeira tentativa foi realizada pelo próprio Jorge Lobo inoculando extratos triturados de pele de paciente parasitada em cobaias, ratos e macaco Rhesus (*Macaca mulatta*), porém não obteve êxito (MOTTA, 2008). Tentativa similar, com ratos brancos, foi realizada por Azulay em 1970, também sem sucesso (AZULAY, 1970).

O agente foi posteriormente inoculado em diferentes animais, como tatus (SAMPAIO E DIAS, 1977), hamsters (GUIMARÃES 1964; OPROMOLLA E NOGUEIRA, 2000b), camundongos (OPROMOLLA et al, 1999; MADEIRA et al., 2000), membrana cório-alantóide de ovos embrionados de galinha (BRITO E QUARESMA, 2010), em quelônios (SAMPAIO et al., 1971) e no homem (LEITE, 1954; BORELLI, 1962).

Azulay et al. (1967) inocularam 36 animais (19 ratos, 13 cobaias, 2 camundongos e 2 coelhos) pelas vias intratesticular, intradérmica, por escarificação e intraperitoneal. Os inóculos foram de pele parasitada de doentes. Obtiveram êxito na inoculação em testículo de rato inoculado com material humano.

Sampaio e Dias (1971) obtiveram lesões experimentais, por implantação do material proveniente de três pacientes, na bolsa jugal de 22 hamsters

(*Mesocricetus auratus*). Em seis destes, houve comprometimento de gânglios satélites. Posteriormente, Sampaio et al. (1971), apresentaram êxito ao inocular por via subcutânea quelônios de três espécies: jabotis (*Geochelone denticulata*, *Geochelone carbonária*) e muçuãs (*Kinosternon scopioides*). Em 1977 também foi reproduzida a doença em tatus (*Eupharactus sexcintus*), que desenvolveram lesões cutâneas 11 meses após a inoculação (SAMPAIO E DIAS, 1977).

Em 1999, no Instituto Lauro de Souza Lima, em Bauru, um grupo de pesquisadores conseguiu a manutenção da doença em camundongos, que apresentavam alterações histopatológicas semelhantes às da doença humana (OPROMOLLA et al., 1999).

Quanto ao isolamento do fungo, as tentativas realizadas pelos pesquisadores, semeando material rico em parasitas em meios mais diversos, resultaram negativas. Em alguns casos culturas de crescimento lento foram obtidas, levando os investigadores a associarem as mesmas ao agente etiológico da DJL (CARNEIRO, 1952). Segundo alguns autores, a cultura “princeps” fora aparentemente trocada no Instituto Oswaldo Cruz, pois esta se tratava de uma cepa típica de *P. brasiliensis* (FONSECA E LACAZ, 1971).

3.2 EPIDEMIOLOGIA

3.2.1 Distribuição geográfica e aspectos climáticos

Na Amazônia brasileira e em países limítrofes, há características climatológicas favorecedoras da micose representadas por floresta tropical, clima equatorial quente e úmido, temperatura entre 19°C e 34°C (média 24°C), alta umidade relativa do ar, localização 200-250m acima do nível do mar, opulência

hidrográfica e pluviosidade entre 1.000 e 2.500mm/ano (LACAZ, 1959; BORELLI, 1969; AZULAY, et al., 1970; DIAS et al., 1970).

Estudo realizado na população indígena da tribo Caiabi determinou que os fatores ambientais e o risco de exposição ao agente eram importantes na disseminação da doença. Essa tribo estava situada em território entre os rios Arinos e Teles Pires, afluentes do Tapajós, no estado do Mato Grosso, onde havia alta prevalência da doença. Quando a tribo foi transferida para o Parque Nacional do Xingu, houve queda do número de casos, devido à ausência da doença nos descendentes nascidos na nova área (BARUZZI et al., 1967).

Por longo tempo considerada exclusiva da região Amazônica (CARNEIRO, 1952; LEITE, 1954; LACAZ, 1959; FONSECA E LACAZ, 1971), a DJL foi pouco a pouco sendo identificada em outros países (SILVA E NEVES, 1995) Descrita em nove países sul americanos (Brasil, Colômbia, Suriname, Venezuela, Peru, Guiana Francesa, Guiana, Equador e Bolívia), três países da América central (Costa Rica, Panamá e México), na Europa (SYMMERS, 1983), nos Estados Unidos (BURNS et al., 2000), Canadá (ELSAYED et al., 2004) e recentemente na África (AL-DARAJI, 2008).

O caso publicado na Europa faz referência a um funcionário de aquário contaminado três meses após traumatismo com golfinho que apresentava lesões nodulares e ulceradas (SYMMERS, 1983). Nos Estados Unidos, refere-se a um paciente que apresentava lesão queloidiana no tórax após visitar as cataratas na Venezuela (BURNS et al., 2000). No Canadá, o caso descrito ocorreu em geólogo que trabalhou e viveu nas florestas da Guiana e Venezuela por dois anos (ELSAYED, et al. 2004). Os dois pacientes africanos relatados não visitaram a

América do Sul, considerando os autores casos autóctones desta área (AL-DARAJI, 2008).

Em junho de 1962 eram relatados no Brasil 31 casos (MORAES, 1962), sendo referida nesta época como a micose mais freqüente no estado do Amazonas. Baruzzi et al. (1967) descreveram nove casos da DJL entre os Índios Caiabi, no parque nacional do Xingu, estado do Mato Grosso, Brasil central. Em 1968, Carneiro et al. assinalam a ocorrência de 70 casos de DJL, também referindo o isolamento em meios artificiais.

Dias et al. (1970) fizeram referencia de 69 casos na Amazônia brasileira, já demonstrando a maior incidência da DJL nessa região. Posteriormente Azulay et al. (1970) totalizaram 75 casos (46 estavam localizados no Brasil, 13 no Suriname, sete na Colômbia, quatro na Venezuela, três na Guiana Francesa, um na costa rica e um no Panamá). Em 1979, Baruzzi et al. descreveram entre os índios Caiabi a ocorrência de 51 casos.

Em 1995, Silva e Neves relataram 385 casos na literatura mundial, dos quais 252 estavam presentes no Brasil (83 no serviço de dermatologia da UFPA), 38 no Suriname, 19 na Guiana Francesa, 17 na Venezuela, nove na Colômbia, dois no Peru. Ressaltam os autores que todos os países estão inseridos no mesmo contexto biogeográfico, com condições climáticas específicas: calor forte, alta umidade relativa do ar e acentuados índices de pluviosidade (SILVA E NEVES, 1995).

Estudo realizado no Instituto Lauro de Souza Lima, em Bauru, revelou 458 casos publicados no mundo, dos quais 295 (64%) ocorreram no Brasil (OPROMOLLA et al., 1999). A última atualização estatística foi publicada em 2007,

por Brito e Quaresma, com 490 casos mundiais, dos quais 318 estão publicados no Brasil.

Marco na história natural da doença é o registro da doença em golfinhos de duas espécies, *Tursiops truncatus* (*T. truncatus*) e *Sotalia guianensis* (*S. guianensis*), pela primeira vez em 1971 na costa da oeste da Flórida (MIGAKI et al., 1971² apud BRITO E QUARESMA, 2007, p. 464).

A espécie mais afetada *T. truncatus* é encontrada no Brasil, costa atlântica dos Estados Unidos e Europa (MIGAKI et al., 1971; CALDWELL et al., 1975; SYMMERS, 1983; BERMUDEZ et al., 2009; MURDOCH et al., 2008). A segunda espécie mais comum, o golfinho da Guiana, *S. guianensis*, é encontrada no estuário do rio Suriname (DE VIERS E LAARMAN³, 1973 apud PANIZ-MONDOLFI, et al., 2007 p. 181). A doença é endêmica em golfinhos da Flórida, com uma prevalência de 6,8% (MURDOCH et al., 2008).

As manifestações cutâneas e histopatológicas nestes animais são muito similares aos encontrados no homem. A apresentação clínica é de lesões verrucosas, variando do branco ao rosa, que podem ulcerar e formar grandes placas (MURDOCH et al., 2008; BERMUDEZ et al., 2009). Nestes, a localização preferencial é na porção dorsal ou caudal, refletindo o traumatismo contra os cascos dos barcos, o que corrobora a hipótese de que algas que aderem aos cascos de barcos são agentes de fungos, entre os quais o agente da DJL (PRADINAUD E TALHARI, 1996).

²MIGAKI G, VALÉRIO MG, IRVINE B, GARDNER FM. Lobo's disease in an Atlantic bottle-nosed dolphin. **J Amer Vet Med Assoc.** 1971;159:578-82.

³DE VRIES G.A.; LAARMAN J.J. A case of Lobo's disease in the dolphin *Sotalia guianensis*. **Aquatic Mammals.** 1973;1:26-33

Segundo alguns autores, *L. loboi* que infecta golfinhos é morfologicamente menor que aqueles encontrados nos espécimes humanos, sugerindo que este organismo não é idêntico nas duas espécies (HAUBOLD et al., 2000). Porém, dados sorológicos indicam que são espécies semelhantes (MENDOZA, et al., 2008). Em golfinhos, a doença parece estar relacionada com diminuição de linfócitos CD4+, CD19 e CD21 nas células B (SYMMERS, 1983).

O fato de a DJL ser endêmica na Amazônia poderia aumentar a suspeita de que outras espécies de golfinhos nesta área atuariam como reservatório ou mesmo serem afetadas pela doença, porém a infecção nunca foi reportada em botos (*Inia geoffrensis*) ou tucuxis (*Sotalia fluviatilis*).

A possibilidade de uma transmissão zoonótica ainda é latente e torna-se necessário esclarecer estes aspectos ecológicos futuramente. A ecologia da DJL em humanos e golfinhos parece não ter conexão (BERMUDEZ et al., 2009).

3.2.2 Modo de infecção

A porta de entrada do *L. loboi* no organismo não está totalmente esclarecida. Acredita-se que o agente penetre após pequenos traumatismos cutâneos. Dados ambientais somam-se a fatores sócio-econômicos, considerando que os pacientes que se dedicam a lavoura, trabalhando sem proteção adequada, propiciam traumatismos com fragmentos vegetais (SILVA E NEVES, 1995).

Parte dos pacientes relata aparecimento das lesões após ferimentos, provocados por traumatismo e picada de insetos ou de cobras (MORAES, 1962; MIRANDA, 1972). A doença é associada com lesões auriculares em pessoas que transportam materiais naturais nos ombros (MORAES, 1962). Há um caso relatado

de possível transmissão de golfinhos para humanos (SYMMERS, 1983) e um caso após contaminação por anzol em um pescador (BERMUDEZ et al., 2009).

A transmissão entre humanos nunca foi documentada, apesar da inoculação de tecido homogeneizado ter reproduzido a doença (BORELLI, 1962). Recentemente, foi relatado um caso de transmissão acidental em laboratório após manipulação por camundongo infectado (ROSA et al., 2009). Seu reservatório natural é desconhecido (AZULAY et al., 1970), mas até o presente, água, solo e vegetações são considerados habitat ecológicos do fungo.

Há uma clara predominância do sexo masculino (LACAZ, 1959; MORAES E OLIVEIRA, 1962; BARRUZI et al., 1967; MIRANDA, 1972; BRITO, 2000; WOODS et al., 2010). Cerca de 90% dos casos incidem em pessoas que exercem atividades na floresta, como seringueiros, agricultores, garimpeiros, caçadores e mateiros (CARNEIRO, 1952; LACAZ, 1959; SILVA E NEVES, 1995).

Os pacientes apresentam uma ampla faixa etária acometida, variando de 12 a 96 anos (WOODS et al., 2010). Há o relato de caso em um paciente de um ano de idade (LACAZ et al., 1986). Apresenta um caráter insidioso, e, geralmente, no momento do diagnóstico já estava presente há vários anos. Não há predominância étnica e todas as raças parecem igualmente susceptíveis ao contágio (LEITE, 1954; MIRANDA, 1972).

3.2.3 Imunologia.

Na derme, *L. loboi* é fagocitado e inicia um lento crescimento e multiplicação, o que se reflete no longo período de incubação da doença. Miranda (1972) relata que, na histologia, as células proliferativas do hospedeiro e os

parasitas não se danificam mutuamente considerando que os fungos morrem em decorrência de seu envelhecimento biológico. Ainda segundo este autor a abundância dos parasitas na derme pode ser explicada pela longa duração das lesões, na qual estes se multiplicam sem serem destruídos.

Segundo Moraes (1962) as células fagocitárias são praticamente incapazes de destruir o parasita, ou o fazem muito lentamente. A tendência do parasita em ficar localizado na pele se deve ao seu modo de reprodução (LEITE 1954).

Pesquisas sobre sorologia da doença têm sido realizadas na maioria dos casos, com antígenos do *P. brasiliensis*. Silva⁴ (apud MIRANDA, 1972, p. 279) usando técnicas de imunofluorescência mostraram que a forma tissular do agente causador da DJL é antigenicamente relacionada ao *P. brasiliensis*, mas também com antígenos comuns com as células leveduriformes de *Histoplasma capsulatum*, *Histoplasma duboisii*, *Blastomyces dermatitidis*, *Candida albicans* e a forma miceliana de *Coccidioides immitis*.

Estudos imunológicos mostraram reatividade cruzada ao antisoro obtido a partir de pacientes afetados com antígenos preparados de cultura de *P. brasiliensis* (CAMARGO et al., 1998). Em 1971, Fonseca e Lacaz demonstraram no soro de pacientes com DJL a existência de um anticorpo fixador de complemento capaz de reagir com o antígeno polissacarídico de *Paracoccidioides brasiliensis*.

O estudo realizado por Mendoza et al. (2008) foi o primeiro a avaliar proteínas imunogênicas expressadas por células leveduriformes de *L. loboi*,

⁴ SILVA, M.E., KAPLAN W, MIRANDA JL. Antigenic relationships between *Paracoccidioides loboi* and other pathogenic fungi determined by immunofluorescence. **Mycopathologia**, v. 36, n. 2, p. 97-106, 1968.

utilizando a técnica de Western blotting os autores encontraram um antígeno de alto peso molecular, um imunógeno de ~193kDa, que foi detectado por anticorpos no soro de pacientes com DJL, de golfinhos e de camundongos infectados por *L. loboi*. Por este estudo demonstrou-se que o soro de pacientes com DJL reage não apenas com a gp43 do *P. brasiliensis*, mas principalmente contra este antígeno específico. Isso sugere que uma das proteínas antigênicas do *L. loboi* tem peso molecular bem mais alto que sua homóloga da gp43 de *P. brasiliensis*.

Estes autores também concluem que a espécie causadora de DJL em golfinhos é a mesma que causa doença em humanos, devido ao desenvolvimento de anticorpos IgG em golfinhos contra antígenos similares àqueles reconhecidos pelos humanos.

Motta (2008) confirmou os achados deste autor, revelando que o antígeno que parece ser mais regularmente expresso nas células leveduriformes de *L. loboi* durante a infecção não é a gp43 como na paracoccidiodomicose, mas o imunógeno de ~193kDa. Essa proteína imunodominante de alto peso molecular foi igualmente detectada no soro de todos os pacientes com DJL e paracoccidiodomicose testados e no soro de camundongos infectados experimentalmente.

Pecher et al.⁵ (apud MOTTA, 2008, p. 28) realizou dosagens de imunoglobulinas e proteínas séricas em pacientes com DJL, demonstrando níveis normais de proteínas e de IgG, IgA e IgM.

A imunidade celular na doença foi avaliada em alguns estudos. Azulay et al. (1970) prepararam um antígeno conhecido como “Lobina”, destinado a realização

⁵ PECHER, S.A., CROCE, J., FERRI, R.G. Study of humoral and cellular immunity in lobomycosis. *Allergologia et immunopathologia*, v. 7, p. 439–444, 1979.

de testes intradérmicos. Verificou-se ser inespecífico, pela positividade também em casos de paracoccidiodomicose, em micetomas produzidos por *Nocardia brasiliensis* e em um caso de eczema.

Parece haver uma depressão da imunidade celular, a qual se torna clinicamente evidente pela evolução crônica, insidiosa e lenta (PECHER E FUCHS, 1988). Estes dados são comprovados pela ausência de resposta ao dinitroclorobenzeno (negativo em 83,3% dos pacientes) e uma resposta retardada aos antígenos estafilocócicos, estreptocócicos e de espécies de cândida. No entanto, há uma alta reatividade para antígenos micobacterianos. Segundo Azulay et al. (1970) nas lesões mais antigas, embora ricas em parasitos estes já estão mortos, parecendo haver uma incapacidade do organismo em destruí-los.

Por reação de contraímunoeletroforese e imunofluorescência observaram-se anticorpos circulantes em soro de pacientes com DJL de longa evolução (BHAWAN et al., 1976). Citocinas secretadas *in vitro* por células mononucleares de pacientes com DJL mostraram aumento de IL 4 e IL 6 e diminuição da IL 2, comparado com células de mononucleares de pacientes não afetados.

Pacientes com formas generalizadas produzem níveis mais altos de interferon gama do que aqueles com doença localizada. Este estudo sugere que o perfil mononuclear predominante na lobomicose é Th2, porém mais estudos são necessários para comprovar estes dados (VILANI-MORENO et al., 2004).

Vilani-Moreno et al. (2007) demonstrou que ocorre ativação do sistema de complemento pela via alternativa, não havendo diferença significativa na viabilidade de *L. loboi* após esta ativação. Este mesmo estudo avaliou cortes histológicos de 11

pacientes para avaliar a presença de C3 e IgG, pela técnica de imunofluorescência, encontrando depósitos respectivamente em 100% a 91% das lesões, sugerindo que as imunoglobulinas podem contribuir para os mecanismos de defesa do hospedeiro contra o *L. loboi*.

Alguns autores sugerem que outros fatores, como a predisposição genética, estejam envolvidos no aparecimento da doença (BARRUZI et al., 1967). A comparação de 21 pacientes brasileiros com controles sadios do mesmo grupo étnico mostrou não haver associação entre os antígenos HLA e a DJL. Embora sem significância estatística, foi observada a diminuição da frequência do antígeno HLA-DR7 no grupo dos pacientes em relação aos controles (0% x 18%), sugerindo uma associação negativa (protetora) entre HLA-DR7 e DJL (MARCOS et al., 2005).

Quaresma et al. (2010) analisaram os aspectos histopatológicos de 33 casos de DJL e identificaram, por imuno-histoquímica, que a marcação para células de Langerhans (CD1a) não diferiu da pele normal, sugerindo que há algum mecanismo de “escape” do sistema imune local na apresentação destas células.

Na DJL, a análise da intensidade de imunomarcação para CD68 mostrou fraca reatividade, apesar da grande quantidade de células de linhagem macrófaga que compõem a lesão, o que pode traduzir menor atividade metabólica nessas células. A ausência de granulomas bem-formados suporta a hipótese de que o TGF- β tem papel fundamental na etiopatogênese da infecção pelo *L. loboi*, seja inibindo a resposta imune celular, principalmente a mediada por macrófagos, seja induzindo fibrose (XAVIER et al., 2008).

Não há relatos de agravamento ou disseminação de lesões em casos associados à imunodeficiência celular grave, nem evolução diferenciada das lesões em um caso relatado de paciente portador de síndrome da imunodeficiência adquirida (XAVIER et al., 2006).

3.2.4 Características clínicas e localização das lesões.

As lesões clínicas em geral são polimorfas, sendo mais comum e característica a lesão nodular de superfície lisa, brilhante, consistência sólida e aspecto queloidiano (BRITO E QUARESMA, 2007). Outras formas clínicas têm sido descritas, como infiltrativa, gomosa, ulcerosa, verruciforme, tumoral, esclerodermiforme, maculosa, bem como placas, que podem ser formadas por coalescência de nódulos (SILVA E BRITO, 1994; BRITO, 2000; BRITO E QUARESMA, 2007).

A DJL pode ser classificada clinicamente em infiltrativa, queloidiana, gomosa, ulcerosa e verruciforme (SILVA E BRITO, 1994). Opromolla et al. (2000a) após descreverem 40 casos da doença no estado do Acre, classificaram as lesões em monomórficas e polimórficas, de acordo com a predominância de um só tipo de lesão ou a concomitância de vários tipos lesionais no mesmo paciente. Barruzi et al. (1967) assinalaram nos dez casos relatados a característica polimórfica da doença, com descrição de diversos aspectos dermatológicos como nódulos, pápulas, placas infiltradas, nódulos tuberosos e ulcerações.

As lesões ulceradas, segundo Opromolla et al. (2000a), são geralmente resultantes de injúrias traumáticas. As lesões tendem a ser únicas ou múltiplas e ocorrem em áreas expostas, particularmente pavilhão auricular (LEITE, 1954; SILVA

E BRITO, 1994; PRADINAUD E TALHARI, 1996) e membros inferiores (LACAZ, 1959). Outros lugares como face (SILVA E NEVES, 1995), lábio superior (SILVA et al., 1971) testículos, tronco, região lombar e nádegas também têm sido relatados. Recentemente, Cavaleiro et al. (2010)⁶ relataram acometimento da mucosa nasal em paciente com doença de longa duração. Não há relato de envolvimento do couro cabeludo e órgãos internos.

Em alguns casos as lesões disseminam-se localmente (TALHARI et al., 2008) ou por via linfática (OPROMOLLA et al., 2003), causando desfiguração estética. Durante sua longa e protraída evolução, a DJL apresenta tendência à expansão e recidiva e, em alguns casos, envolve grandes áreas cutâneas (DIAS et al., 1970; LEITE, 1954). As lesões podem permanecer confinadas a uma única área, crescendo por extensão ou apresentando novos nódulos nas adjacências do original (MIRANDA, 1972). Há crescentes relatos de lesões multifocais e/ou disseminadas (TALHARI et al., 2008; PANIZ-MONDOLFI et al., 2007).

De acordo com a distribuição das lesões, Opromolla et al. (2000a) classificaram as lesões em localizadas (aquelas restritas a uma única área), multifocais (aquelas localizadas em um membro ou segmento de membro) e multicêntricas (aquelas que envolvem várias regiões anatómicas distintas).

O aspecto geral é não inflamatório, sem eritema. Alguns pacientes referem sintomas subjetivos, como dor à palpação, prurido, ardor, hipoestesia e, até, anestesia. O prurido, segundo Leite (1954) é característico das fases iniciais. Em muitos casos há hiperestesia e sensação de queimação. A causa da consulta

⁶ CAVALEIRO, L.; CARNEIRO, C. O.; VIANA, F.; MENDES, D.; CARVALHO, L. Lobomycose com comprometimento da mucosa nasal: um caso inusitado. [Apresentado ao 65º Congresso Brasileiro de dermatologia, 2010; Rio de Janeiro; Brasil] (Pôster).

geralmente é em relação à estética das lesões e, em alguns casos, limitação funcional (BRITO, 2000).

Há relatos em que lesões crônicas sofrem degeneração carcinomatosa, notadamente em índios da tribo Caiabi ou em lesões de longa evolução (BARUZZI et al., 1989). Há pouca ou nenhuma tendência para cura espontânea, porém não afeta a saúde geral do indivíduo portador e pode persistir durante toda a vida. Nenhuma morte por DJL foi relatada. O paciente no qual carcinoma espinocelular se desenvolveu no nódulo lobomicrotático faleceu posteriormente por metástase pulmonar (BARUZZI et al., 1989).

Devido ao grande polimorfismo lesional, é necessário estabelecer o diagnóstico diferencial com várias condições patológicas. O diagnóstico diferencial das lesões queloidianas inclui quelóide, fibromas, neurofibromas, dermatofibromas, dermatofibrossarcoma protuberans, hanseníase virchowiana, esporotricose, micetomas e leishmaniose cutânea difusa. As lesões verrucosas devem ser diferenciadas da cromoblastomicose, carcinoma verrucoso e esporotricose, assim como as manifestações cutâneas da paracoccidioidomicose. As lesões em placa devem ser diferenciadas da hanseníase tuberculóide (TUBILLA et al., 2008).

3.2.5 Aspectos histopatológicos.

Uma pequena parte da lesão, obtida por biópsia ou curetagem, preparada com solução salina ou KOH 20% pode mostrar abundantes parasitas (SILVA, 1994). O diagnóstico pode ser feito por exame micológico direto, tal como o que utiliza fita gomada e uma solução clarificante de hidróxido de potássio a 10% em dimetil-sulfóxido a 40%, quando então parasitas são facilmente demonstrados (MIRANDA E

SILVA, 2005). Recentemente foi proposto o uso de citologia exfoliativa como forma de diagnóstico rápido e não invasivo (TALHARI et al., 2009).

O exame histopatológico constitui o padrão ouro para o diagnóstico (BRITO E QUARESMA, 2007; LEITE, 1954). Os cortes histológicos podem ser corados com hematoxilina-eosina (HE), bastante eficaz para o diagnóstico. Técnicas histoquímicas são empregadas para demonstração de peculiaridades do parasito, composição do granuloma, do conjuntivo e outras estruturas teciduais, utilizando ácido periódico de Schiff (PAS), prata-metenamina (GROCOTT) e tricrômico de Gomori.

Segundo Lacaz (1959), no exame anatomopatológico da DJL, há riqueza de parasitas, histiocitose intensa, sem formação de granulomas individualizados, reticulo-endoteliose da derme, nunca se observando reprodução do cogumelo por criptoesporulação, observada na paracococidiodomicose.

No estrato córneo observa-se, em alguns casos, por mecanismo de eliminação transepidérmica (ETE), presença de *L. loboi* entre as escamas e escamocroscas (PRADINAUD E TALHARI, 1996; BRITO, 2000; OPROMOLLA et al., 2000a; BRITO E QUARESMA, 2007; MIRANDA et al., 2010).

A ETE é um processo pela qual a pele elimina substâncias dérmicas irritativas e ocorre em uma grande variedade de doenças cutâneas como elastose perforans serpiginosa (MEHREGAN, 1967), granuloma anular perfurante (BARDACH, 1977; VILLEGAS et al., 2003), pseudoxantoma elástico (PREMALATHA et al., 1982), necrobiose lipoídica (PARRA et al., 1977), sarcoidose (BATRES et al., 1982), nódulo reumatóide (GOMES et al., 2003), líquen nítido (BARDACH, 1981)

mucinose papular (BARD, 1983), melanoma, nevos (GARTMANN, 1982), calcinose (ENG E MANDREA, 1981; PATEL et al., 2009), osteoma cútis (HARO et al., 2009), esclerodermia (BARR, et al., 1980), poroceratose (WITKOWSKI, 1982), cistos mixóides (BESSIS et al., 2008) e angiomixoma digital superficial (MISAGO et al., 2007).

Em doenças infecciosas foi descrito na leishmaniose (AZADEH E ABDULLA, 1994; ESPINEL et al., 2004), hanseníase (NAMISATO et al., 1997) e donovanose (RAMDIAL et al, 2000). Cresce ainda seu relato nas doenças causadas por fungos, tendo sido registrado na cromoblastomicose (BATRES et al., 1978; GOETTE E ROBERTSON, 1984; URIBE et al., 1984), em lesões cutâneas de histoplasmose disseminada (MAYORAL E PENNEYS, 1985; WELYKYJ et al., 1991), na paracoccidiodomicose (URIBE et al., 1987), na rinosporidiose (ARSECULERATNE, 2002), na candidíase (BAE et al., 2005) e na criptococose (RAMDIAL et al., 2008).

Pradinaud e Talhari (1996) fizeram referência à presença de 'diminutos pontos pretos' clinicamente observáveis em lesões da DJL (similares àqueles vistos na cromomicose) que corresponderiam a parasitas sendo eliminados juntamente com restos necróticos.

A epiderme pode ser normal, atrófica, hiperplásica ou ulcerada, e em alguns casos é separada do granuloma por fina faixa *Grenz*. No infundíbulo, parasitas também podem ser localizados (MIRANDA et al., 2010).

Na derme, há uma reação granulomatosa difusa contendo infinidade de parasitas, constituída predominantemente por macrófagos, células gigantes

multinucleadas do tipo Langhans e de corpo estranho (LEITE, 1954; BARRUZI et al., 1979; OPROMOLLA et al., 2000a; BRITO E QUARESMA, 2007). Células gigantes, quase sempre com o aspecto de gigantócitos do tipo corpo estranho, apresentam-se disseminadas nos focos histiocitários. (BARUZZI, et al., 1967)

Todos os agentes de micoses subcutâneas e sistêmicas induzem o afluxo de células pertencentes ao sistema fagocítico-mononuclear, assim produzindo uma reação granulomatosa (HIRSCH E JOHNSON, 1984). Granuloma é definido como uma coleção focal compacta de células inflamatórias, mononucleares predominantes, geralmente como resultado da persistência de produtos não-degradáveis e de hipersensibilidade mediada por células.

Existe uma interação complexa entre o organismo invasor ou antigenemia prolongada, a atividade dos macrófagos, a resposta celular Th1, hiperatividade de células B e uma vasta gama de mediadores biológicos (JAMES, 2000). A reação granulomatosa é, portanto, uma reação inflamatória reativa, inflamatória e não neoplásica (PINKUS E MEHREGAN⁷ 1981 apud RABINOWITZ E ZAIM, 1996, p. 588).

Granulomas totalmente desenvolvidos constituído de histiócitos epitelióides e células gigantes são facilmente reconhecidos, mas lesões mais sutis contendo alguns histiócitos epitelióides ainda são considerados como granuloma. (RABINOWITZ E ZAIM, 1996).

Antígenos liberados lentamente causam transformação de macrófagos teciduais (histiócitos) em macrófagos ativados, células epitelióides e células gigantes

⁷ PINKUS, H., MEHERGAN, A.H. A guide to dermatopathology. 3rd ed. New York: Appleton-Century-Crofts. 1981 p. 223.

multinucleadas. À medida que se transformam, os histiócitos substituem a atividade fagocítica pela função secretora, adquirindo a capacidade de recrutar macrófagos adicionais, mediar fibroplasia e deposição de colágeno. (VANFURTH⁸ et al. apud RABINOWITZ E ZAIM, 1996, p. 588).

Segundo Brito e Franco (1994 p. 185) granulomas podem ser divididos em dois grupos: os de corpo estranho e os epitelióides. Nos granulomas de corpo estranho o agente é fagocitado por macrófagos e células gigantes, é pouco organizado, com agregados focais de linfócitos e células plasmáticas.

Cinco tipos de granulomas podem ser identificados baseados nas células constituintes, presença ou ausência de necrose, supuração ou necrobiose, presença de materiais estranhos e arranjo dos granulomas: tuberculóide, sarcoídico, necrobiótico, supurativo e de corpo estranho (WEEDON, 2000).

Vilani-Moreno (2005) em estudo imuno-histoquímico realizado em 15 lesões cutâneas de DJL identificaram as células mononucleares na seguinte proporção: histiócitos CD68⁺ > linfócitos T CD3⁺ > linfócitos T CD4⁺ > linfócitos T citotóxicos CD8⁺ > células NK CD 57⁺ > plasmócitos CD79⁺ > linfócitos B CD 20⁺. Este estudo mostrou que o infiltrado inflamatório é constituído basicamente de histiócitos e células gigantes multinucleadas, em adição à presença de grande número de células fúngicas.

Esterre et al. (1991) em estudo histoquímico realizado com material de pacientes com DJL, não conseguiram demonstrar linfócitos do tipo B, enquanto

⁸ VANFURTH, R., THOMPSON, J., GOSSMAN, A.E. The regulation of participation of mononuclear phagocytes in inflammatory responses. In: **Glynn LE, Schlumberger HD, editors. Bayer symposium VI: experimental models of chronic inflammatory diseases**, 1977. p. 302-320.

aqueles com fenótipo CD4+ eram raramente observados, formando pequenos acúmulos perivasculares.

Segundo Opromolla et al. (2000a) os fungos são fagocitados pelos histiócitos, que se agrupam, os quais, em certas ocasiões, podem originar células gigantes tipo corpo estranho, que, por sua vez, podem amadurecer para formar células gigantes tipo Langhans ou não.

A formação de células gigantes depende do *turn-over* celular e, em algumas situações de citocinas, como interleucina-4 (IL-4), IL-3 e interferon-gama, dependentes de células T CD4+, as quais, *in vitro*, têm mostrado que são mediadoras da fusão de macrófagos. A IL-4, além de causar a agregação de macrófagos, também diminui sua migração (HILL, 1992; MCINNES E RENNICK, 1988).

Há pouca infiltração de linfócitos na qual todas as células são células T (BHAWAN et al., 1976). Necrose focal é ocasionalmente relatada (OPROMOLLA et al., 2003). Alguns autores relatam formação de pseudo-hifas (ABREU E MIRANDA, 1972), bem como a presença células gigantes multinucleadas com corpos asteróides (MICHALANY, 1955; MICHALANY E LAGONEGRO, 1963; RODRÍGUEZ E BARRERA, 1996). Se a lesão é ulcerosa, plasmócitos e neutrófilos são evidentes no infiltrado.

Os elementos histiocitários na DJL têm aspecto citoplasmático variado, sendo principalmente os da camada mais profunda da derme, finamente vacuolizados, xantomizados (BARUZZI, et al., 1967). Estes são grandes histiócitos de citoplasma claro ou eosinofílico finamente granuloso, xantomiforme, contendo inclusões semelhantes a agulhas e sem parasitas no citoplasma, similares às células

de Gaucher clássicas (BHAWAN et al. 1976). Encontram-se isolados ou contíguos ao infiltrado granulomatoso e, além da DJL, são registrados em várias condições hematológicas (STEWART E JONES, 1999; SAITO et al., 2007; SHARMA et al., 2007; SHENJERE et al., 2008).

Granulomas têm sido encontrados nos gânglios linfáticos regionais (BARUZZI et al., 1967; DIAS et al., 1970; OPROMOLLA et al., 2003), o que sugere a ocorrência de disseminação linfática. O exame histopatológico dos linfonodos é idêntico ao descrito na pele, em relação aos granulomas (OPROMOLLA et al., 2003). Em caso relatado por Azulay et al. (1970) houve aparecimento de lesões em área doadora de enxerto.

Na determinação da viabilidade de fungos, vários métodos têm sido empregados: colorações vitais com diacetato de fluoresceína-brometo de etídio (DF-BE) e lactofenol azul-algodão, testes de exclusão do corante como verde-janus e azul-tripan e o método de contagem de colônias em placa. Em trabalho realizado por Vilani-Moreno e Opromolla (1997) foram coletadas biópsias de tecido de 15 pacientes, sendo os fragmentos submetidos à coloração com DF-BE, a viabilidade do *L. loboi* no tempo zero variou de 21% a 46% medida pelo método de coloração de DF-BE realizado neste estudo.

O encontro de fibrose, algumas vezes exarcebada, é um achado freqüente nesta doença (LEITE, 1954; DIAS et al., 1970; BRITO E QUARESMA, 1997; XAVIER et al., 2008). O estroma fibroplásico é mais bem evidenciado pelo tricrômico de Gomori. Salgado et al. (2008) descreve um novo método de extração de *L. loboi* nas biópsias de lesões cutâneas de DJL, baseado na ação proteolítica da enzima dispase, conhecida pela sua ação contra fibronectina e colágeno do tipo IV.

Em relação à extensão do infiltrado inflamatório, alguns autores referem que não ocorreria invasão de gordura subcutânea (BARRUZI et al., 1967; AZULAY et al., 1970), enquanto outros chamam a atenção para a presença de infiltrado nesta localização (LEITE, 1954; SILVA et al., 1971). Dias et al. (1970, p. 10) refere a presença de reação histiocitária com parasita na gordura subcutânea.

3.2.6 Tratamento

Não existe tratamento eficaz para DJL. Antifúngicos, como cetoconazol e miconazol, foram testados sem resultados satisfatórios (CUCÉ et al., 1980). No entanto, a clofazimina, que tem um conhecido efeito anti-inflamatório em processos granulomatosos, especialmente na nocardiose, mostrou atividade terapêutica na dose de 100 a 200mg/dia, entretanto houve recidiva (SILVA, 1978).

Um caso mostrou boa resposta na associação terapêutica de clofazimina 100mg/dia e itraconazol 100mg/dia (FISCHER et al., 2002). Criocirurgia foi praticada com resultados eficazes em alguns casos (CACERES E RODRIGUEZ-TORO, 1991). Em um caso disseminado, foi proposta a associação de crioterapia e itraconazol, com resultado satisfatório (CARNEIRO et al., 2009).

Entretanto, excisão cirúrgica com ampla margem permanece como a melhor opção terapêutica disponível (MORAES, 1962; GOLCMAN E YAGIMA, 1973; BARUZZI et al., 1981; JARAMILLO et al., 1976). A melhor indicação para excisão cirúrgica é a prevenção ou correção da desfiguração cosmética. Recidivas são freqüentes, mesmo com tratamento cirúrgico, possivelmente por ressecção insuficiente (CARNEIRO et al., 2009).

4. OBJETIVOS

4.1 OBJETIVO GERAL

Analisar os aspectos histopatológicos da DJL em espécimes de biópsias selecionadas no serviço de Dermatologia da Universidade Federal do Pará.

4.2 OBJETIVOS ESPECÍFICOS

Analisar as características epidemiológicas dos pacientes afetados.

Correlacionar os achados histopatológicos com a forma clínica.

Discutir as diferenças histopatológicas encontradas nas biópsias de pele.

5. CASUÍSTICA E MÉTODOS

5.1 CASUÍSTICA

A casuística deste estudo foi constituída por pacientes com diagnóstico de DJL matriculados na divisão de Dermatologia da Universidade Federal do Pará, localizada no Hospital Fundação Santa Casa de Misericórdia do Pará. A amostra foi proveniente do banco de dados do laboratório de dermatopatologia desta instituição. Foram levantados casos confirmados por exame histopatológico neste laboratório no período de janeiro de 1967 a dezembro de 2009.

5.2 METODOLOGIA

Estudo transversal, retrospectivo, baseado na revisão de prontuários clínicos, aprovado pelo Comitê de Ética e Pesquisa (CEP) do Núcleo de Medicina Tropical da UFPA (anexo A). Foi elaborado um protocolo local para coleta das informações histopatológicas e clínicas (anexo B).

5.3 CRITÉRIOS DE INCLUSÃO

Foram incluídos na pesquisa informações dos prontuários de indivíduos de ambos os sexos, sem limite de idade e que apresentavam lesões cutâneas de DJL confirmadas histologicamente.

5.4 CRITÉRIOS DE EXCLUSÃO

Foram excluídos da pesquisa prontuários que não forneceram informações completas sobre o tipo de lesão cutânea, localização da lesão biopsiada, idade e sexo dos pacientes. Além de cortes histológicos que, por

escassez de material ou que pela ação do tempo não puderam ser objeto de análise criteriosa.

5.5 AVALIAÇÃO DEMOGRÁFICA.

Foram levantadas informações referentes à idade, sexo, profissão e procedência dos pacientes.

5.6 AVALIAÇÃO CLÍNICA

Buscou-se caracterizar as lesões quanto à apresentação clínica descrevendo sua localização, morfologia e presença de ulceração. Morfologicamente as lesões foram descritas como mácula, placa, nódulo queilodiano, verruciforme, gomosa e ulcerosa.

5.7 AVALIAÇÃO HISTOPATOLÓGICA

O material do estudo foi obtido pela biópsia de pele de portadores de DJL por *punch* 4mm, 5mm, 6 mm ou a exérese cirúrgica das lesões, após anestesia local com xilocaína 2%, na área de lesão de pele em qualquer local afetado pela doença, realizadas no período de 1969 a 2009. As amostras de pele foram fixadas em formol tamponado a 10% e submetidas ao procedimento técnico de rotina no Laboratório de Dermatopatologia.

De cada bloco de parafina destes pacientes foi confeccionada uma lâmina contendo cortes histológicos de 5 μ m, com intervalo de 50 μ m entre eles (cortes escalonados), corados com hematoxilina e eosina (H.E.). Alguns cortes foram corados pelo PAS e Grocott. Nos casos onde o bloco de parafina não estava disponível para a realização de novas lâminas, a lâmina original foi selecionada para

avaliação. A avaliação microscópica de todos os casos foi realizada pelo pesquisador responsável e seu orientador.

Nos casos onde não houve concordância diagnóstica inicial, nova revisão histopatológica foi realizada, eventualmente incluindo a confecção de novos cortes histológicos, até que se pudesse obter um diagnóstico final em consenso.

Os seguintes parâmetros foram avaliados (anexo B):

Epiderme

Camada córnea:

Característica: hiperkeratose, parakeratose ou ortokeratose.

Presença de crostas.

Presença de parasitas.

Restante da epiderme

Característica: normal, atrófica, hiperplásica, hiperplasia pseudoepiteliomatosa, ulcerada e ausente.

Presença de parasitas.

Derme:

Reação inflamatória:

Características da reação granulomatosa: sua natureza e profundidade;

Tipo inflamatório predominante no infiltrado;

Presença de necrose ou supuração;

Presença de linfócitos;

Presença de neutrófilos;

Presença de eosinófilos;

Presença de plasmócitos;

Presença de células de Langhans;

Presença de células gigantes do tipo corpo estranho;

Presença de células pseudo-Gaucher;

Presença de fibrose.

Hipoderme:

Presença de infiltrado inflamatório e parasitas.

5.8 GERENCIAMENTO DOS DADOS E ANÁLISE ESTATÍSTICA

Os dados coletados foram estruturados em um banco de dados no programa Microsoft Excel 2007, no qual também foram confeccionadas tabelas e gráficos para representação dos dados. Posteriormente foram analisados no programa Bioestat 5.0 para a geração de resultados estatísticos que comprovassem a associação de variáveis pertinentes ao estudo, considerando o intervalo de confiança (IC) 95% e nível α 5% (p -valor $\leq 0,05$), isto é, um achado será considerado estatisticamente significativo se valor de “ p ” for menor ou igual a 0,05 e será considerado sem significância estatística se esse valor de “ p ” for maior que 0,05.

Para a confirmação da hipótese de nulidade (H_0) considerou-se $p > 0,05$ e para a rejeição, $p \leq 0,05$. Tendo-se a hipótese de nulidade aceita, significa dizer que as variáveis envolvidas no teste não estão associadas, ou seja, não exercem nenhuma influência uma sobre a outra. Caso a hipótese de nulidade seja rejeitada, opta-se pela hipótese alternativa (H_1), a qual afirmará que as variáveis estão relacionada entre si.

O teste do Qui-quadrado e o teste G foram utilizados nas comparações de n amostras independentes, cujas proporções observadas nas diversas modalidades

estão dispostas em tabelas de contingência $I \times c$, onde se determinou as proporções observadas nas diferentes categorias e se estas tinham alguma associação.

Para a estimação de quanto uma determinada variável contribui para a ocorrência de determinado desfecho clínico, utilizou-se como análise bi-variada de medida de associação o teste de Odds Ratio (OR), que é para determinar a vantagem ou desvantagem de um evento em relação ao outro. Para casos em que se tenha um $OR > 1$ significa afirmar que a variável independente que está sendo analisada será um fator de risco para a variável dependente (desfecho clínico). Caso o valor de OR seja < 1 , afirma-se que a variável em estudo será um fator de proteção para o desfecho clínico analisado. E nas ocasiões em que OR for igual a um, significa dizer que a variável em análise não se comporta nem como fator de risco, nem como fator de proteção, ou seja, não há associação entre elas.

Para a análise multivariada utilizou-se a regressão logística múltipla a fim de determinar o aumento ou redução da chance de ocorrer um determinado evento, quando este sofre várias interferências simultaneamente.

6. RESULTADOS

6.1 CARACTERÍSTICAS DEMOGRÁFICAS

Foram avaliadas um total de 59 biópsias de 45 pacientes. A amostra foi composta de 37 homens e oito mulheres, com média de idade no momento do diagnóstico de 50 anos.

Em relação à profissão, a maioria dos pacientes era lavrador 22/45 (55%), dos quais 93% eram do sexo masculino. Em relação à profissão das mulheres, quatro eram donas de casa, duas lavradoras e uma estudante. A profissão de nove pacientes não estava registrada no prontuário (Tabela 1).

Tabela 1 – Distribuição total dos casos de DJL diagnosticados no serviço de Dermatologia da Universidade Federal do Pará no período de 1967 a 2009, de acordo com as características dos pacientes.

Característica dos pacientes	N=45
Média de idade (em anos)	50
Distribuição sexual (M:F)	37:8
Profissão	
Lavrador(a)	22
Pescador	1
Do lar	4
Garimpeiro	2
Aposentado	2
Operador de máquinas	1
Agricultor	1
Escolar	1
Marítimo	1
Mestre de obras	1
Pedreiro	1
Sem profissão descrita	9

A idade dos pacientes variou de 10 a 80 anos e as faixas etárias mais acometidas foram compreendidas entre 46 e 58 anos (Figura 1).

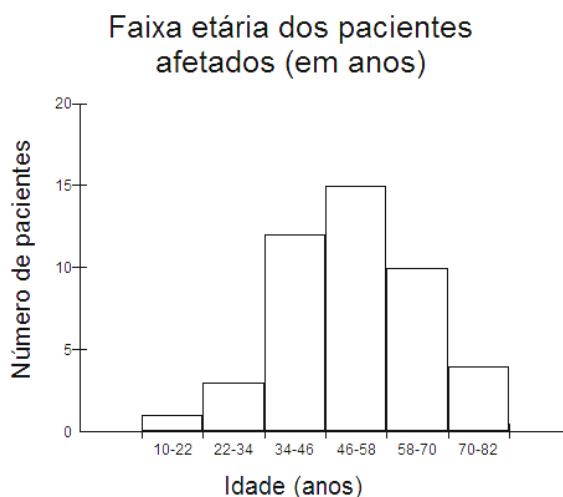


Figura 1 – Distribuição dos pacientes em relação à faixa etária no momento do diagnóstico.

Nos casos em que foi possível a análise da procedência (Tabela 2) a maioria dos pacientes (5/45, 11%) era da capital do estado do Pará, Belém. Dois pacientes não residiam no estado do Pará.

Tabela 2 - Distribuição total dos casos de DJL no serviço de Dermatologia da Universidade Federal do Pará no período de 1967 a 2009, de acordo com procedência dos pacientes.

Município	N=45
Ananindeua	1
Bagre	1
Barcarena	1
Belém	5
Cametá	2
Castanhal	1
Igarapé-açu	1
Marabá	3
Marituba	1
Mocajuba	1
Mojú	1
Mosqueiro	2
Oeiras	1
Paragominas	1
Portel	3
Santarém	2
São Domingos do Capim	3
Soure-Ilha do Marajó	1
Tailândia	1

6.2 CARACTERÍSTICA CLÍNICA E LOCALIZAÇÃO DAS LESÕES

A apresentação clínica das lesões biopsiadas está representada na tabela 3. Apenas um tipo lesional foi observado em 74% (44/59) das lesões, das quais 59% (35/59) correspondiam ao aspecto quelodiano (Figura 2). Com menor frequência foram observadas lesões verruciformes (8%, 5/59, Figura 3) e placa (3%, 2/59). Um caso foi descrito como lesão gomosa e outro como lesão macular hipercrômica.

Mais de tipo lesional foi descrito na mesma lesão em 25% (15/59), dos quais 13% (8/59) apresentavam a associação da forma ulcerosa com a queloidiana (Figura 9), 5% (3/59) a associação da forma ulcerosa e verruciforme, 3% (2/59) a associação da forma verruciforme com a queloidiana (Figura 4) e 3% (2/59) forma verruciforme e placa.

Tabela 3 – Resultados quanto à morfologia das lesões dos 59 casos de doença de Jorge Lobo biopsiados no serviço de dermatologia da Universidade Federal do Pará, no período de 1967 a 2009.

Característica clínica	N ° de biópsias (%)
Queloidiana	35 (59%)
Verruciforme	5 (8%)
Placa	2 (3%)
Gomosa	1 (2%)
Macular	1 (2%)
Ulcerosa e verruciforme	3 (5%)
Ulcerosa e queloidiana	8 (13%)
Verruciforme e queloidiana	2 (3%)
Verruciforme e placa	2 (3%)

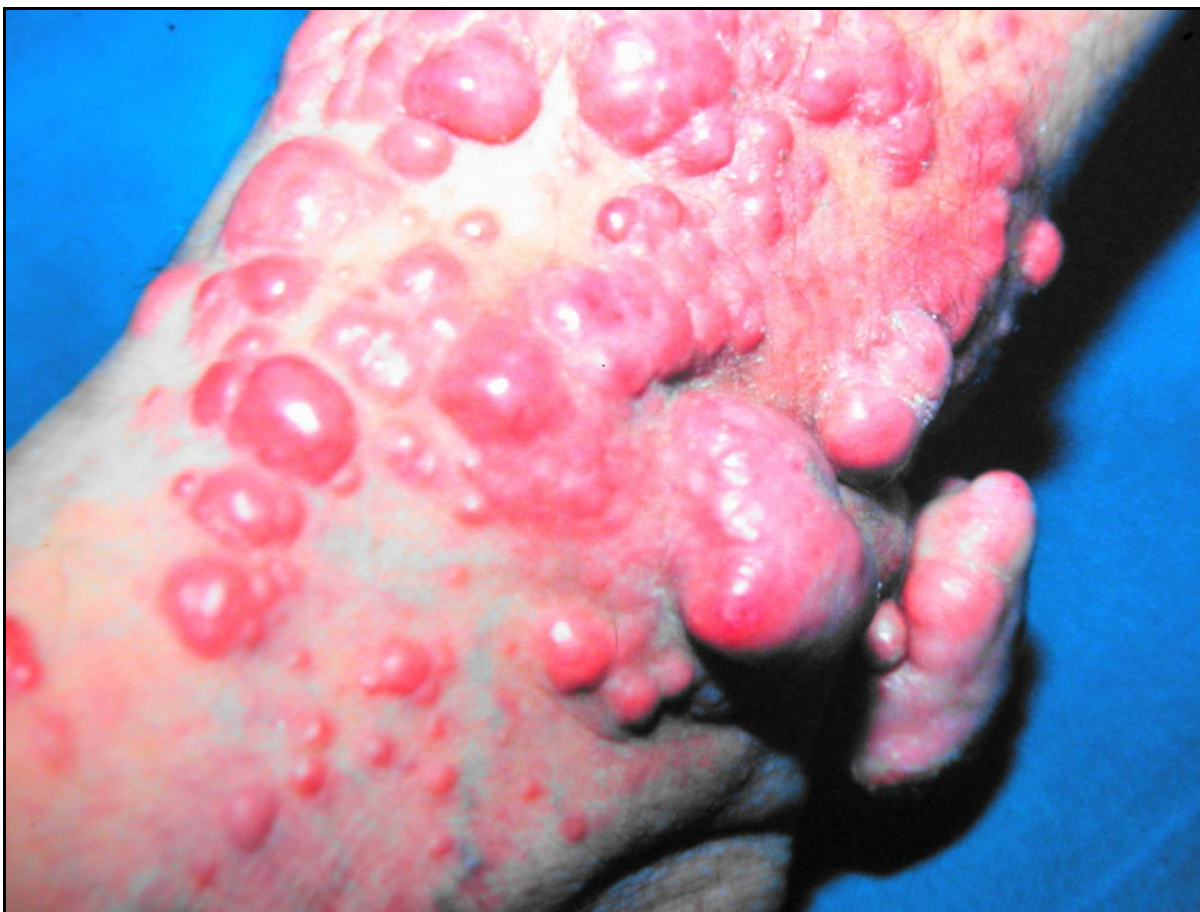

Figura 2 - Lesões queloidianas localizadas na perna direita (cortesia do Prof. Dr Arival Cardoso de Brito).

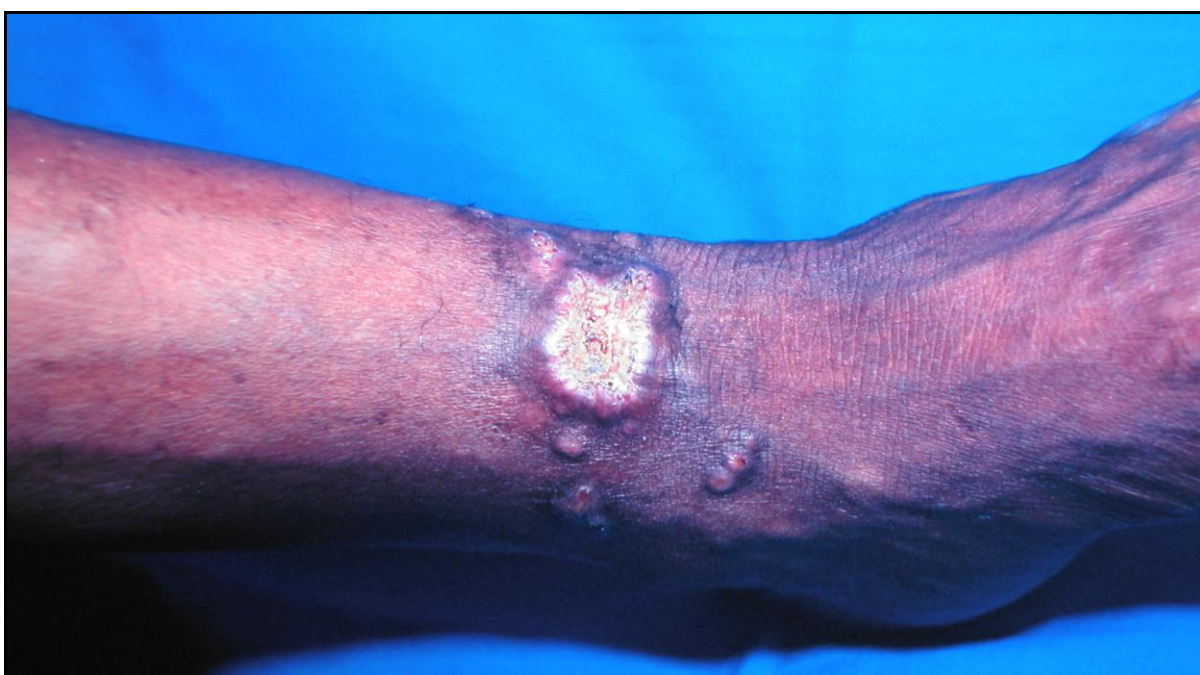

Figura 3 - Lesões verruciformes na perna esquerda (cortesia do Prof. Dr Arival Cardoso de Brito).

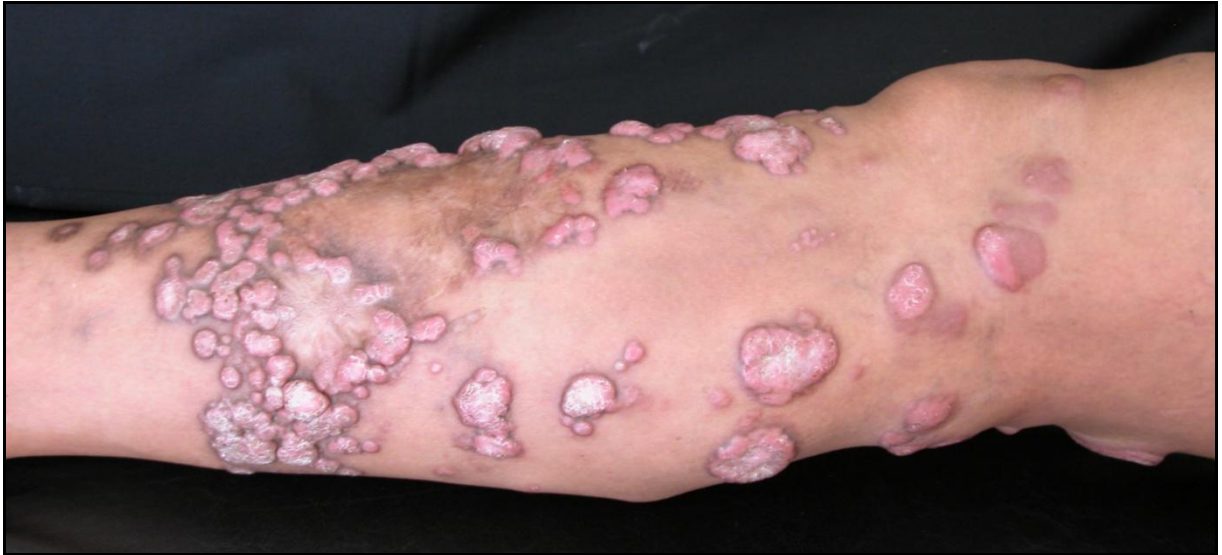

Figura 4 - Lesões queloidianas e verruciformes disseminadas na perna direita (cortesia do Prof. Dr Arival Cardoso de Brito).

Na maioria dos casos, as lesões localizavam-se nos membros inferiores (56%, 33 casos, Figuras 2, 3, 4, 5, 6 e 9), seguido dos membros superiores (18%, 11 casos, Figura 7), orelhas (8%, 5 casos, Figura 8), face (7%, 4 casos), região lombar (5% 3 casos), região supraclavicular (1 caso), axila (1 caso) e lábio superior (1 caso). 8% (5/59) apresentavam lesões em mais de um sítio anatômico, dos quais 4% (2/59) apresentavam doença disseminada (Figura 5).

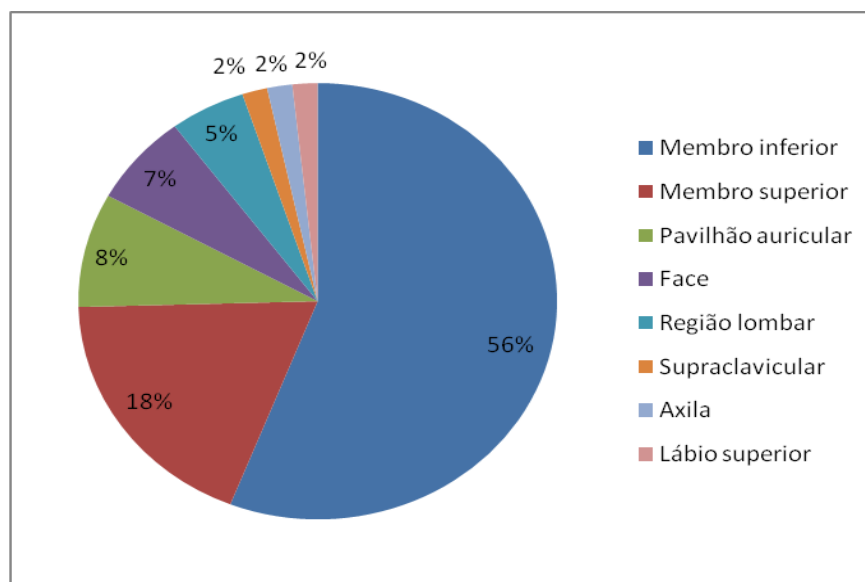


Figura 5 – Resultado quanto à localização das 59 lesões biopsiadas de DJL, no período de 1967 a 2009.

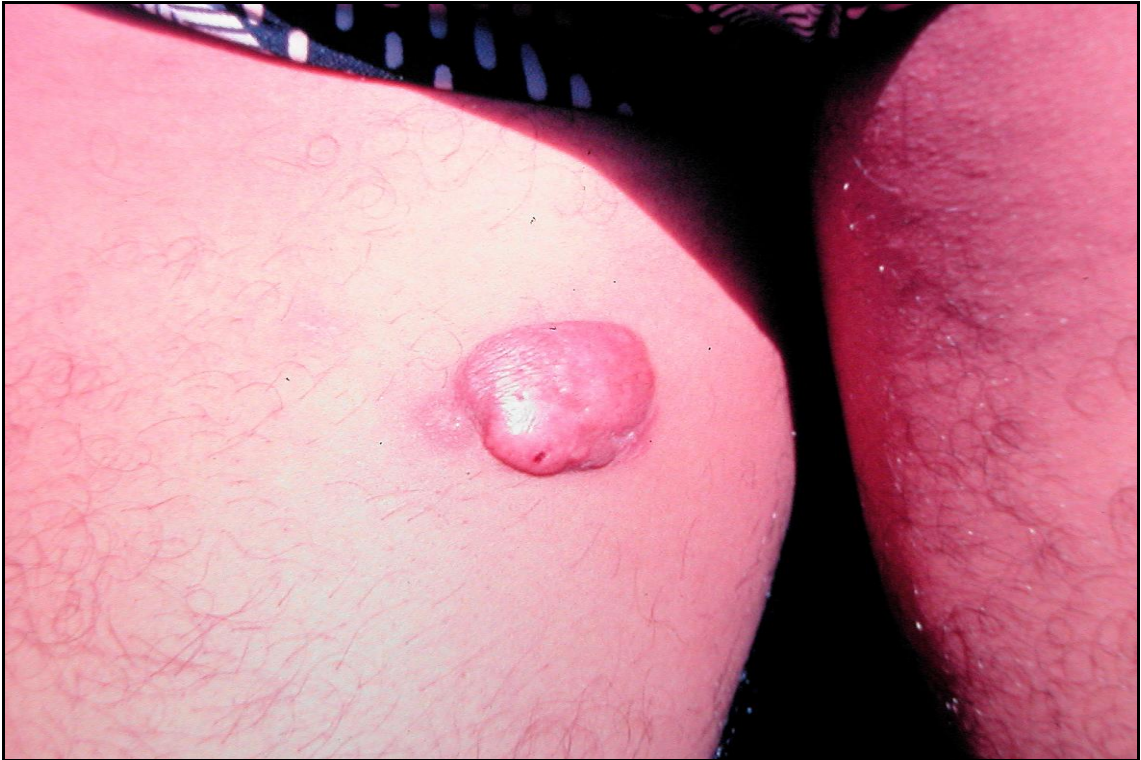

Figura 6 - Lesão queloidiana única localizada na coxa direita (cortesia Prof. Dr. Arival Cardoso de Brito).

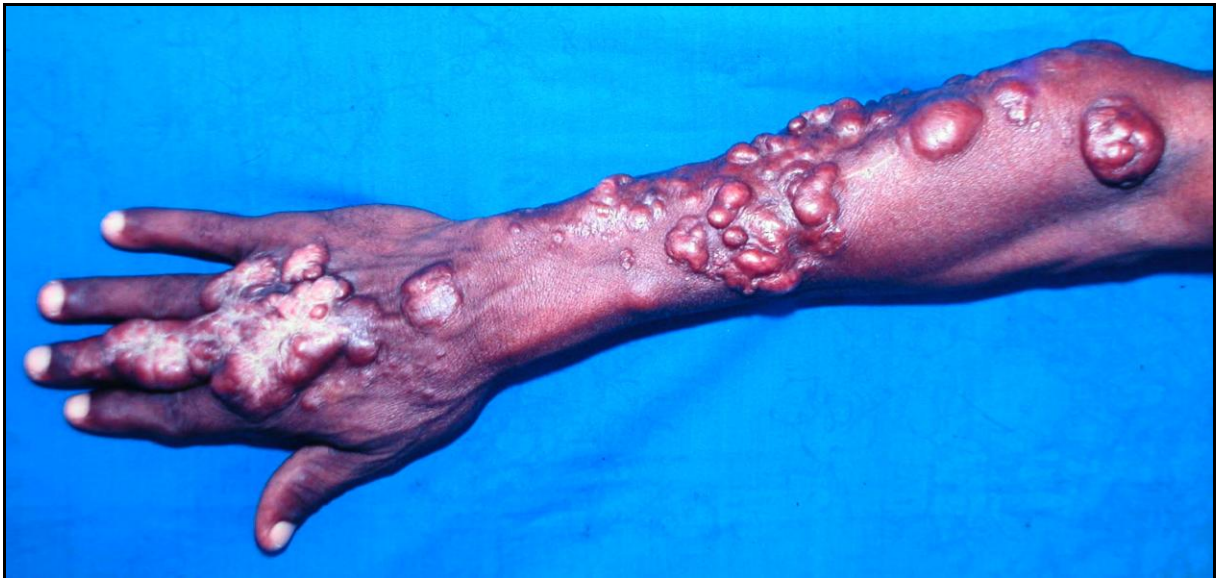

Figura 7 – Lesões queloidianas no braço direito (cortesia Prof. Dr. Arival Cardoso de Brito).

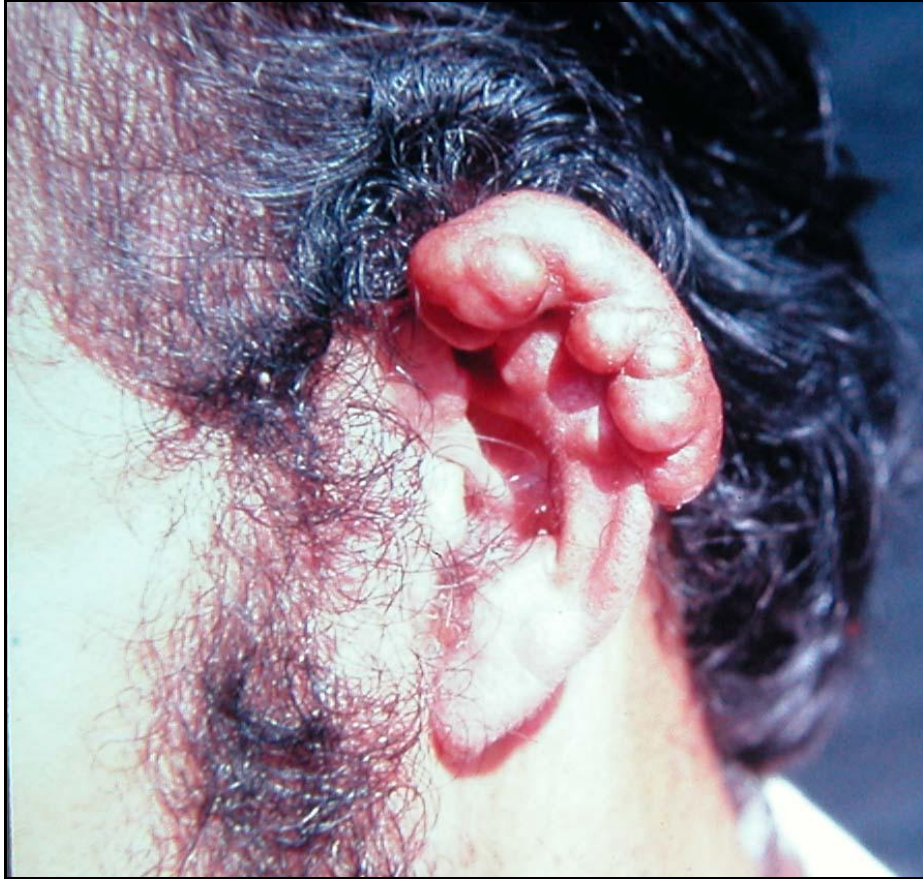

Figura 8 - Lesões queloidianas na orelha esquerda (cortesia Prof. Dr. Arival Cardoso de Brito).

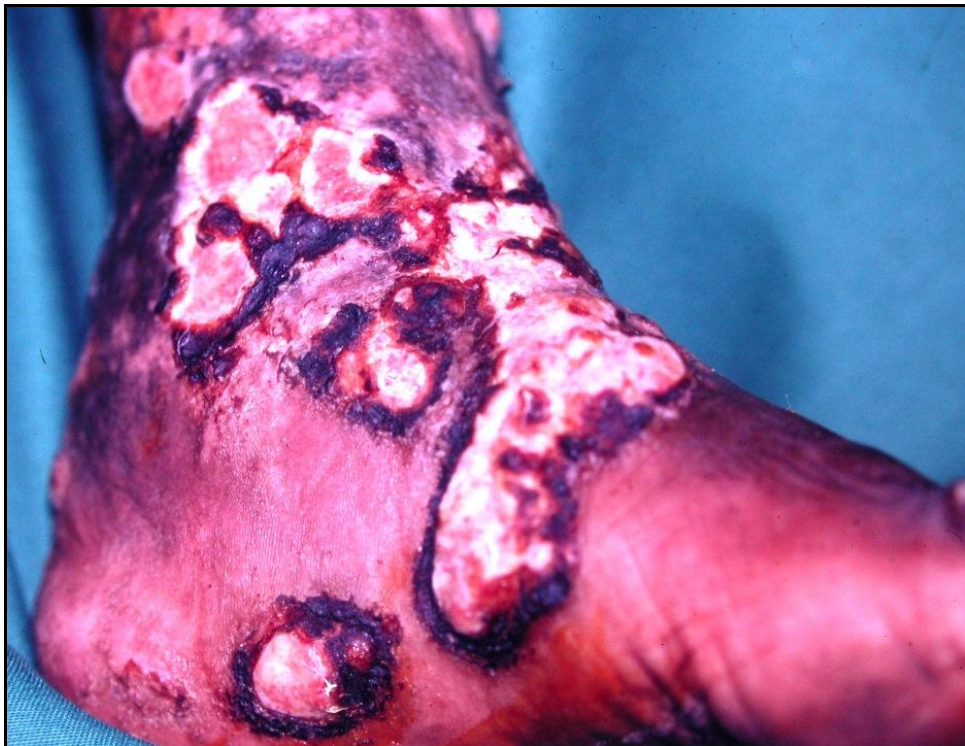

Figura 9 – Lesões queloidianas e ulceradas no pé e tornozelo direito (cortesia Prof. Dr. Arival Cardoso de Brito).

6.3 ACHADOS HISTOPATOLÓGICOS

6.3.1 Epiderme

A camada córnea encontrava-se hiperkeratósica em 71% (42/59) das biópsias, com parakeratose em 37% (22/59) e ortokeratose em 50% (30/59). Em 35,5% (21/59) das biópsias notamos a presença de *L. loboi* na camada córnea, evidenciando o fenômeno de ETE do parasita (Figuras 9, 11 e 12). Nestes casos, a hiperkeratose estava presente em 95% (20/21) com parakeratose em 90% (19/21) dos casos.

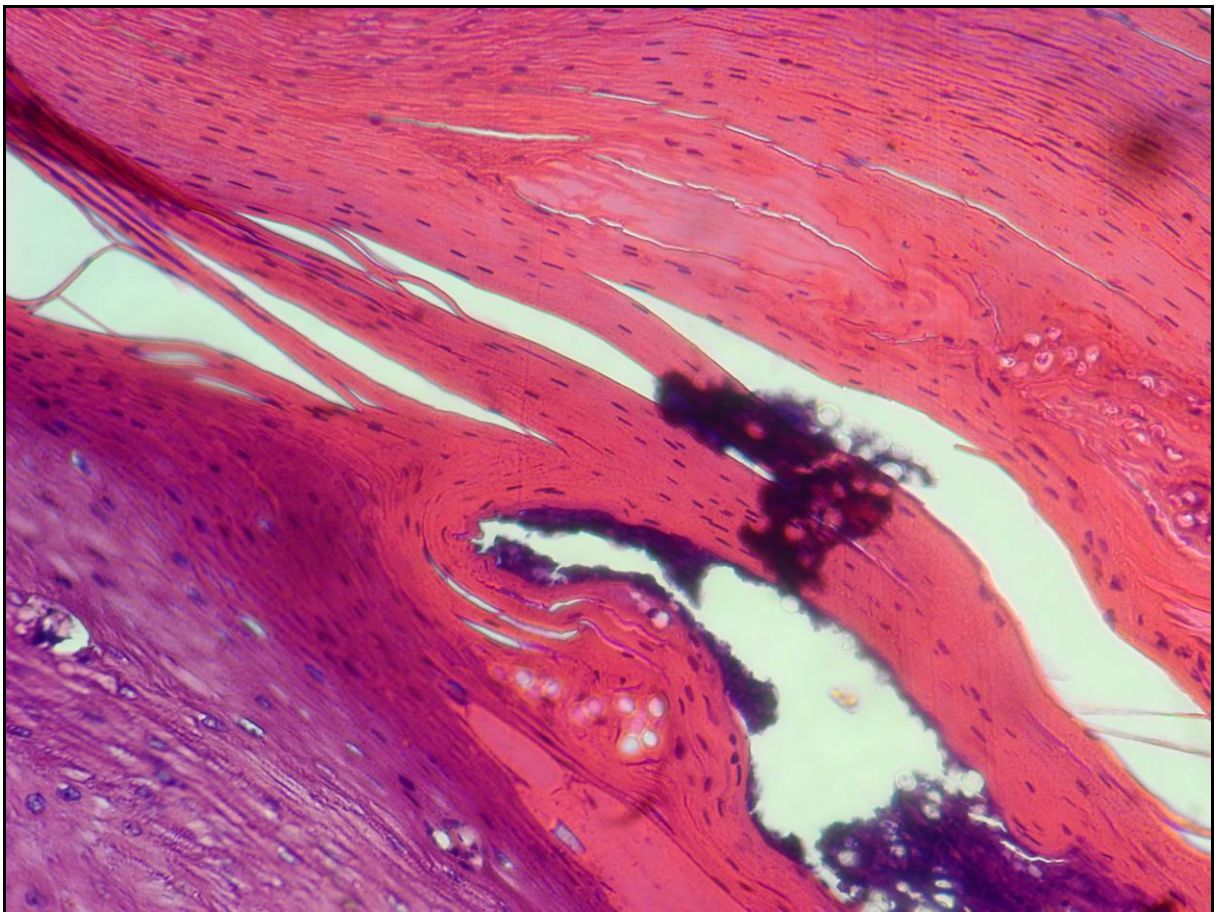


Figura 10 - Camada córnea com hiperkeratose, parakeratose e parasitas (HE 40X).

Houve relação estatisticamente significativa entre a ocorrência de ETE e presença de hiperkeratose na camada córnea ($p = 0,0121$) e de parakeratose na

camada córnea ($p < 0,0001$). Através da análise de medida de associação (OR), extraiu-se que pacientes com quadro hiperkeratose na camada córnea possuem uma chance 12.7 vezes maior de evoluir com ETE em relação aos pacientes que não apresentam hiperkeratose na camada córnea (Figura 11) e aquelas com parakeratose na camada córnea possuem uma chance 17.4 vezes maior de evoluir com ETE em relação aos pacientes que não apresentam parakeratose na camada córnea (Tabela 4).

Através da análise multivariada de regressão logística múltipla, verificou-se que os pacientes que apresentavam hiperkeratose na camada córnea possuem 22.6 vezes ($p = 0,0400$) mais chance de evoluírem com ETE em relação aos pacientes sem hiperkeratose na camada córnea. Esta chance sobe para aproximadamente 75 vezes ($p=0,0001$) quando além de o paciente apresentar hiperkeratose na camada córnea, ainda apresentar parasitas na epiderme.

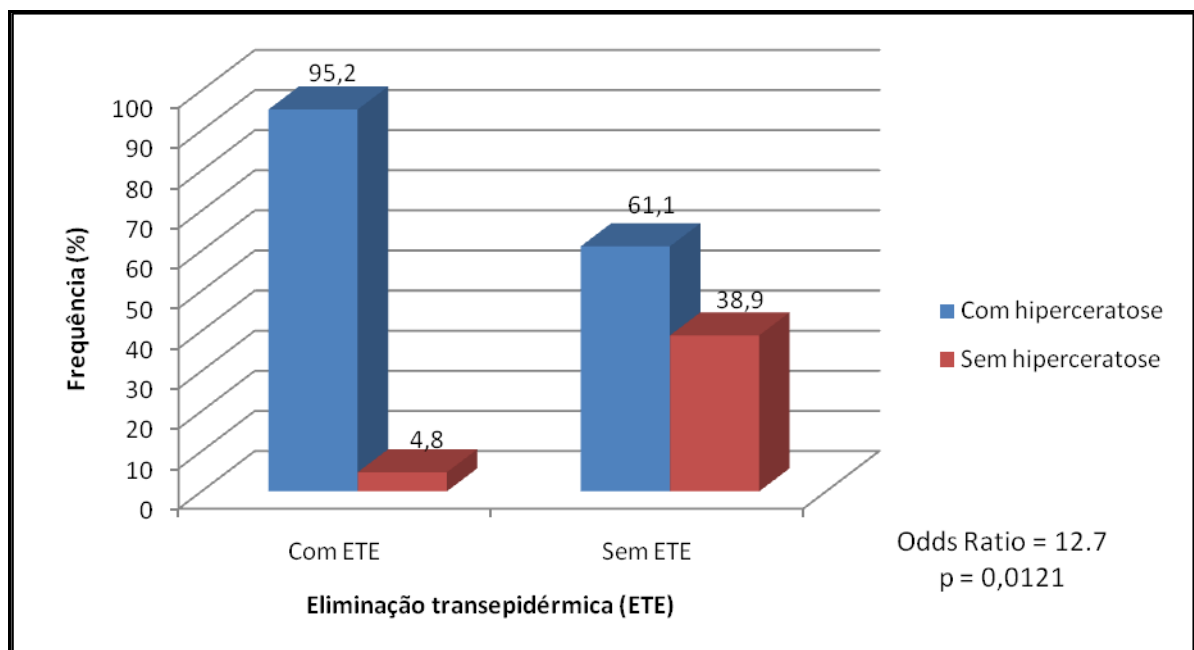


Figura 11 - Associação entre a presença de hiperkeratose e ETE.

Tabela 4 – Correlação entre a ocorrência de ETE e as características da camada córnea.

CARACTERÍSTICAS DA CAMADA CÓRNEA	Eliminação transepidermica (ETE)				Teste estatístico
	Com ETE		Sem ETE		
	n	%	N	%	
Hiperkeratose					
Com hiperkeratose	20	95.2	22	61.1	Odds Ratio = 12.7 p = 0,0121
Sem hiperkeratose	1	4.8	14	38.9	
Total	21	100.0	36	100.0	
Parakeratose					
Com parakeratose	19	90.5	3	8.3	Odds Ratio = 17,4 p < 0,0001
Sem parakeratose	2	9.5	33	91.7	
Total	21	100.0	36	100.0	

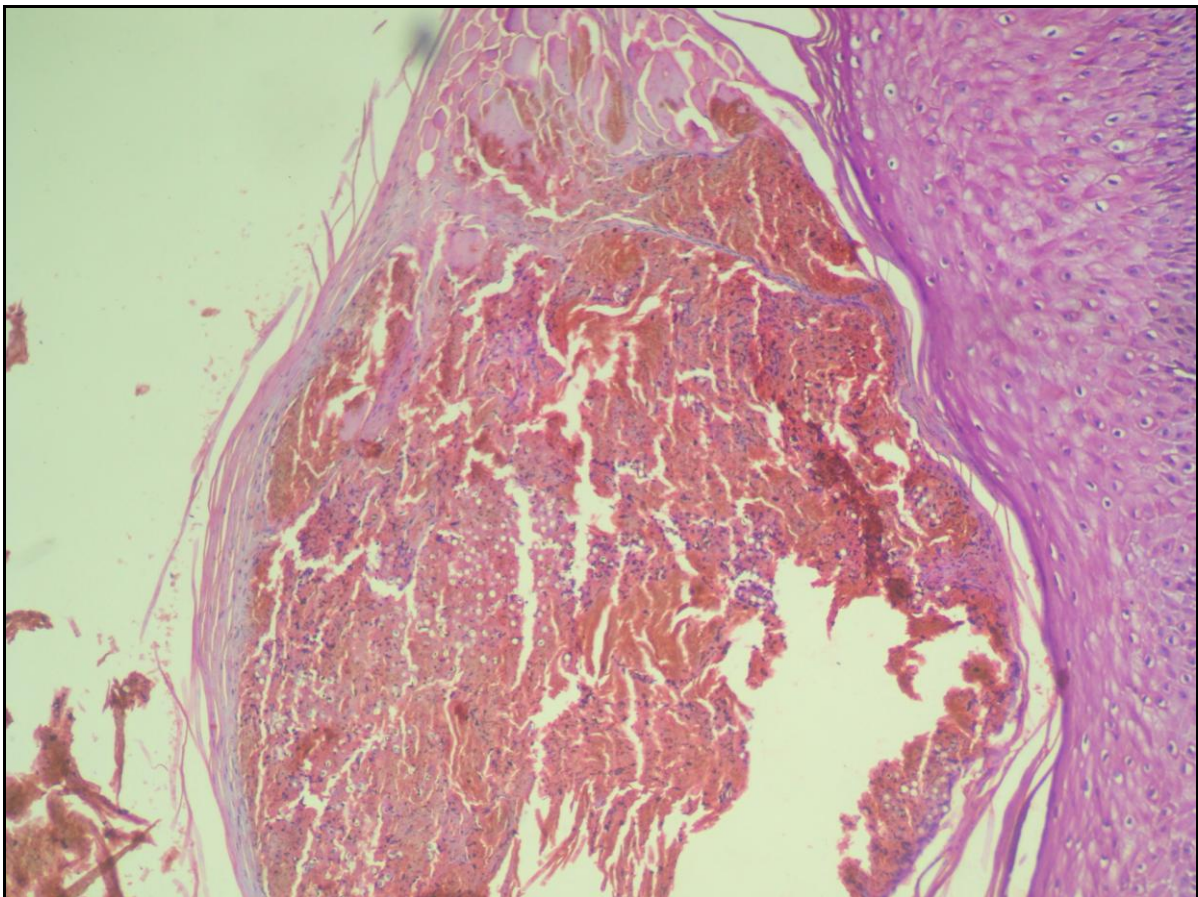


Figura 12 – Camada córnea com presença de abundantes parasitas, hiperplasia epidérmica associada (HE X40).

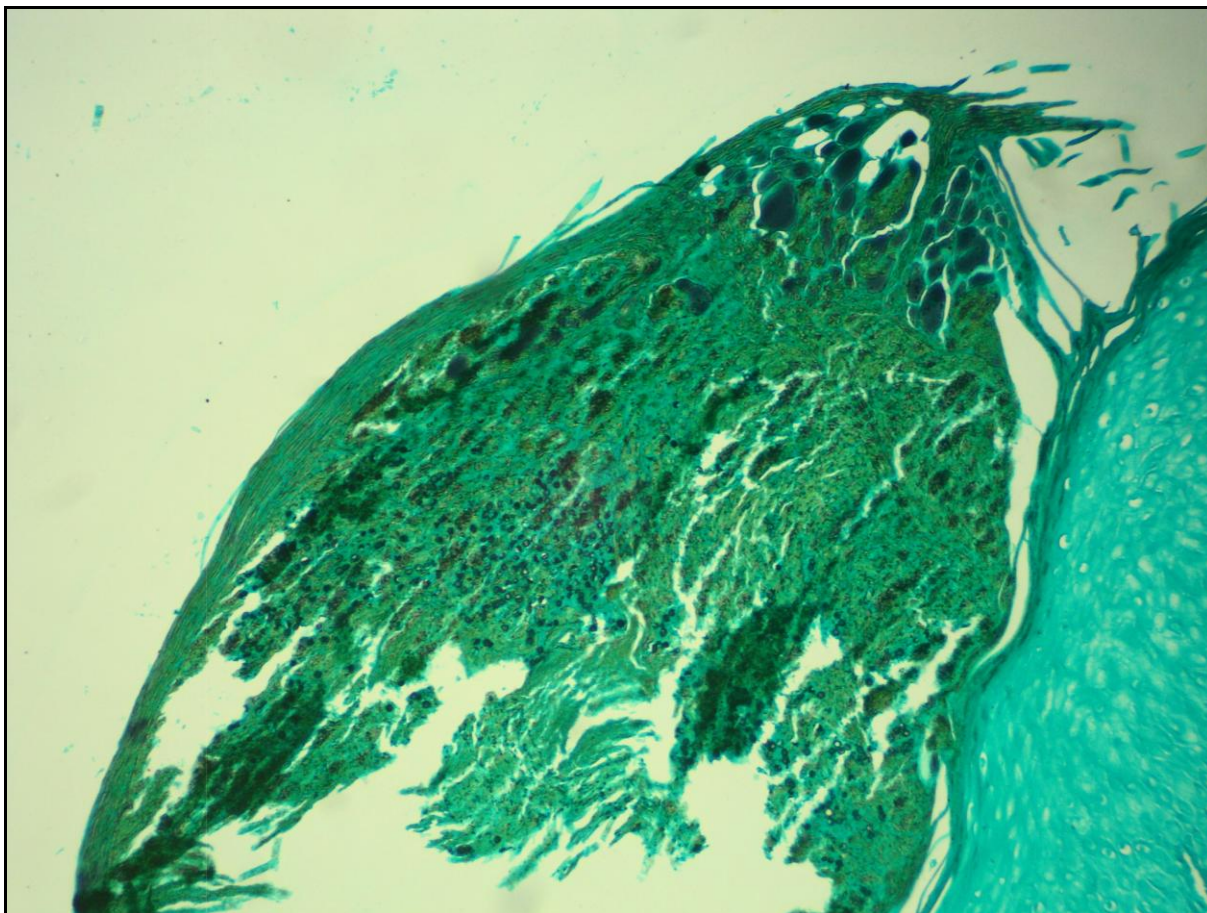


Figura 13 - Coloração pelo Grocott evidenciando a grande quantidade de parasitas na camada córnea (GROCOTT 40X).

Em relação à espessura (tabela 5), a epiderme apresentava aspecto hiperplásico em 58% (34/59, dos quais em três casos pseudoepiteliomatosa), atrófica em 29% (17/59) e normal em 12% (7/59). Ulceração estava presente em 8% (4/59, dos quais três apresentavam hiperplasia e um caso atrofia). Em 3% (2/59) a epiderme encontrava-se ausente.

Tabela 5 – Resultados quanto à presença de alterações na espessura da epiderme no exame histopatológico das 59 biópsias analisadas, no período de 1967 a 2009.

Espessura da epiderme	N (%)
Hiperplásica	34 (58%)
Atrófica	17 (29%)
Normal	7 (12%)
Ulceração	4 (8%)
Pseudoepiteliomatosa	3 (5%)
Ausente	2 (3%)

Nos casos em que houve ETE a epiderme apresentava-se hiperplásica em 86% (18/21, incluindo os três casos com hiperplasia pseudoepiteliomatosa), atrófica em 10% (2/21) e normal em 4% (1/21), 14% (3/21) destes casos além das alterações epidérmicas apresentavam ulceração.

Houve relação estatisticamente significativa entre a ocorrência de ETE e presença de hiperplasia epidérmica ($p = 0,0054$) (Figuras 14 e 15). Através da análise de medida de associação (OR), extraiu-se que pacientes com quadro de hiperplasia epidérmica possuem uma chance 7.5 vezes maior de evoluir com ETE em relação aos pacientes que não apresentam hiperplasia epidérmica (tabela 6).

Tabela 6 – Correlação entre as características da epiderme e a presença de ETE.

CARACTERÍSTICAS DA EPIDERME	Eliminação transepidérmica (ETE)				Teste estatístico
	Com ETE		Sem ETE		
	n	%	n	%	
Hiperplasia epidérmica					
Com hiperp. epid.	18	85.7	16	44.4	Odds Ratio = 7,5 $p = 0,0054$
Sem hiperp. epid.	3	14.3	20	55.6	
Total	21	100.0	36	100.0	
Parasitas					
Com parasitas	16	76.2	2	5.6	Odds Ratio = 54,4 $p < 0,0001$
Sem parasitas	5	23.8	34	94.4	
Total	21	100.0	36	100.0	

Através da análise multivariada de regressão logística múltipla, verificou-se que os pacientes com hiperplasia epidérmica possuem 5,6 vezes ($p = 0,0197$) mais chance de evoluírem com ETE em relação aos pacientes sem hiperplasia epidérmica. Esta chance sobe para aproximadamente nove vezes ($p = 0,0494$) quando além de o paciente possuir hiperplasia epidérmica, ainda apresentar hiperqueratose na camada córnea.

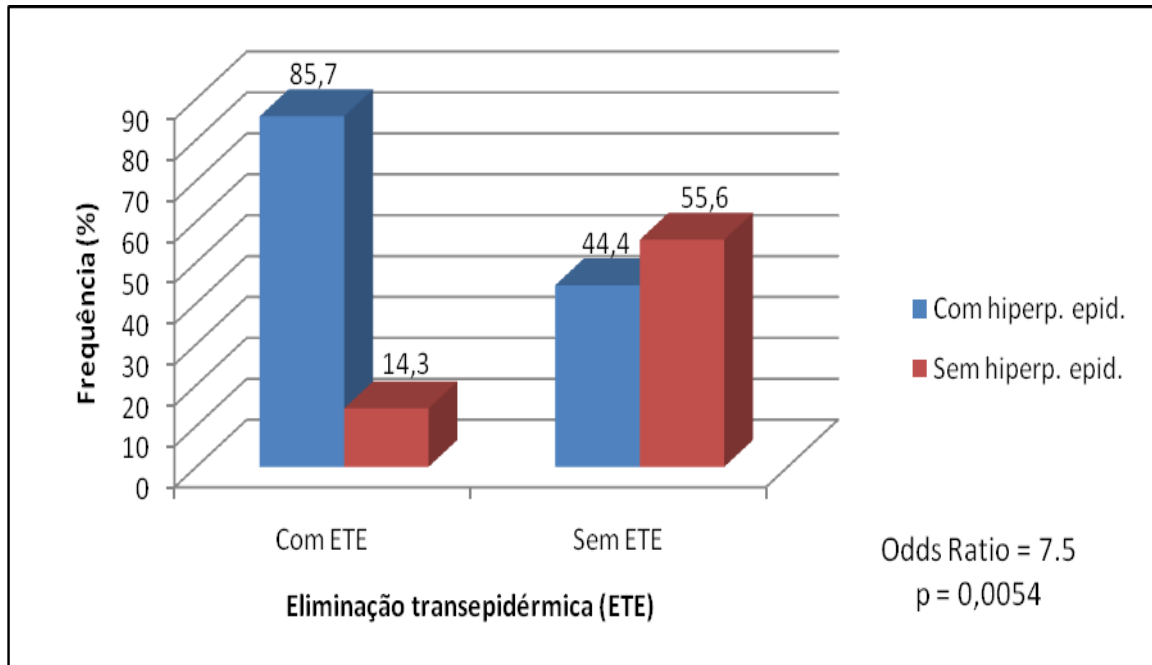


Figura 14 – Associação entre ETE e presença de hiperplasia epidérmica.

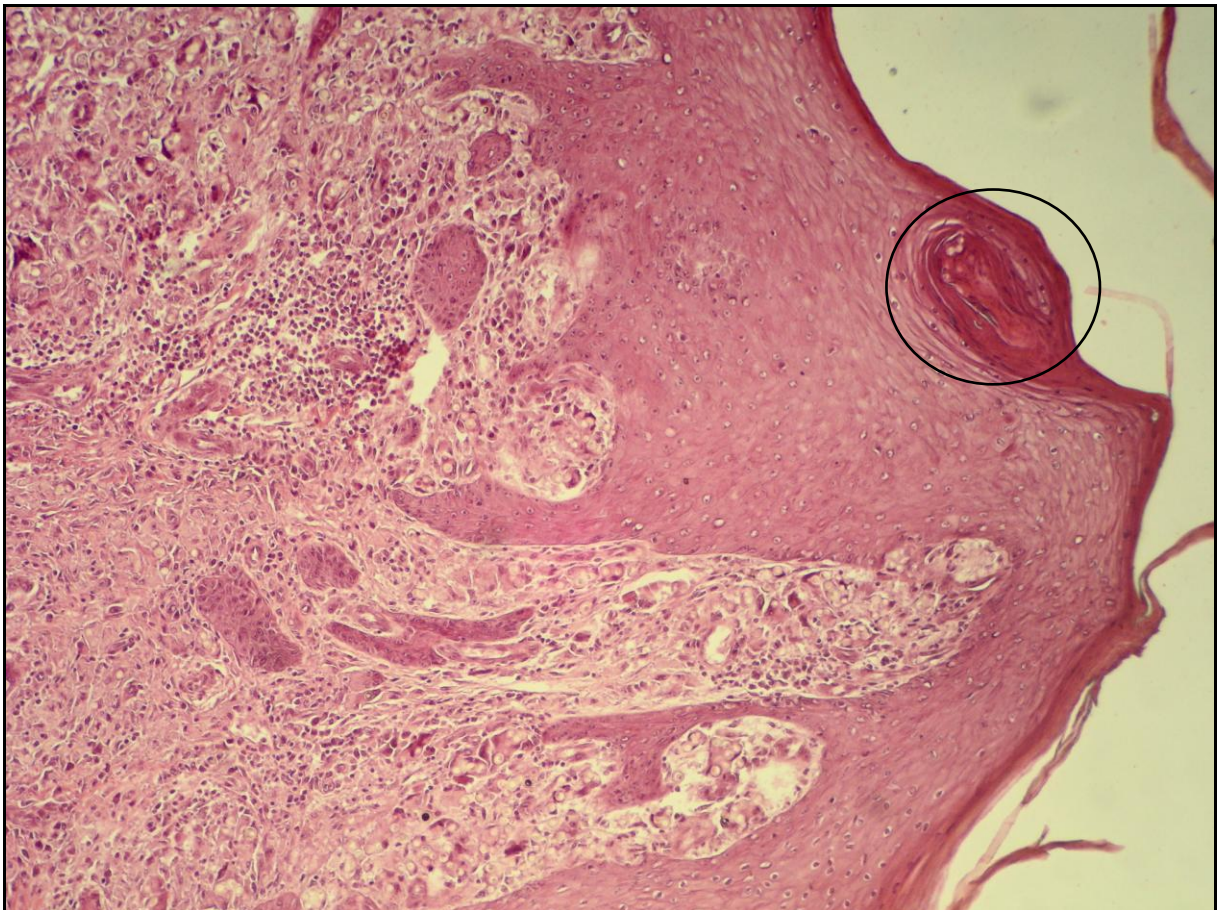


Figura 15 – Associação de ETE e hiperplasia epidérmica (HE 40X).

Parasitas foram observados na epiderme em 30% (18/59) das biópsias analisadas, das quais 89% (16/18) apresentavam ETE associada. Houve relação estatisticamente significativa entre a ocorrência de ETE e presença de parasitas na epiderme ($p < 0,0001$, Figura 17). Através da análise de medida de associação (OR), extraiu-se que pacientes com quadro de parasitas na epiderme possuem uma chance 54.4 vezes maior de evoluir com ETE em relação aos pacientes que não apresentam parasitas na epiderme.

Em alguns casos, o infiltrado rico em parasitas encontrava-se em contato direto com a epiderme, especialmente infundíbulos (Figuras 16 e 17), e, a partir desta localização, os parasitas migravam através da epiderme e se dirigiam à camada córnea (Figuras 16, 18 e 19).

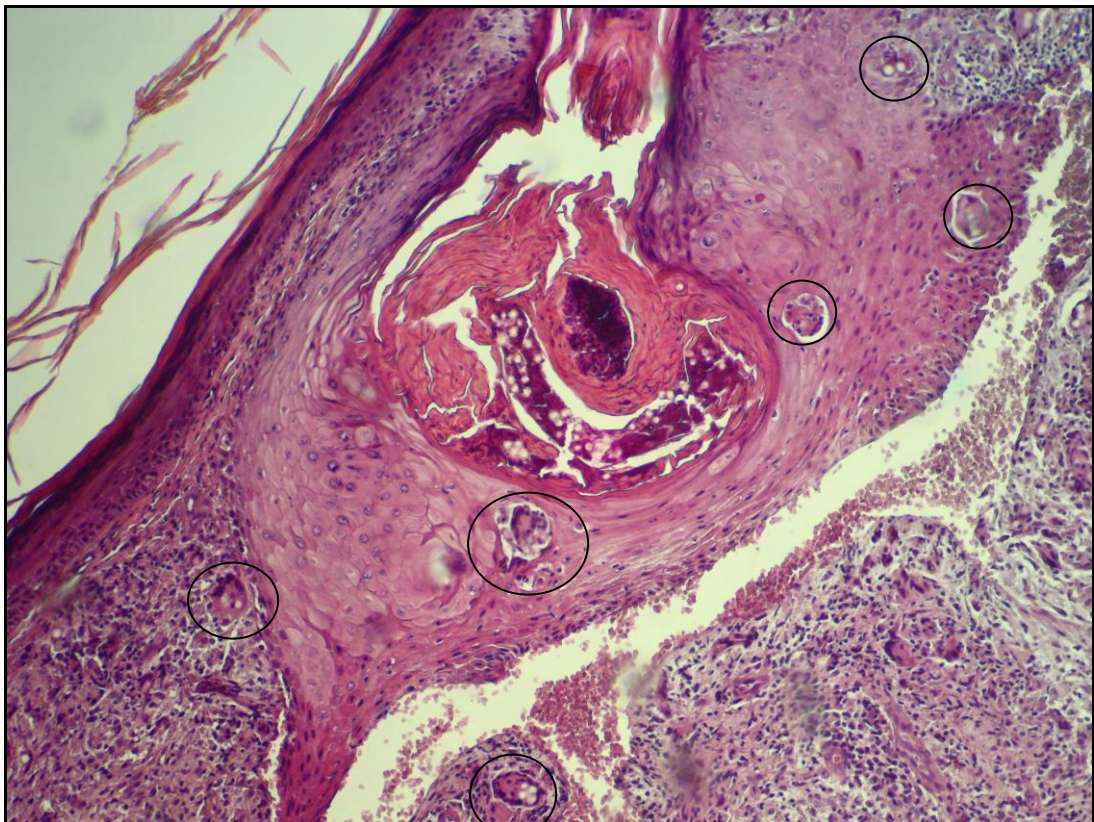


Figura 16 - Presença dos parasitas no infundíbulo, com reação granulomatosa associada. Notar contato direto do infiltrado com a epiderme hiperplásica (HE 40X).

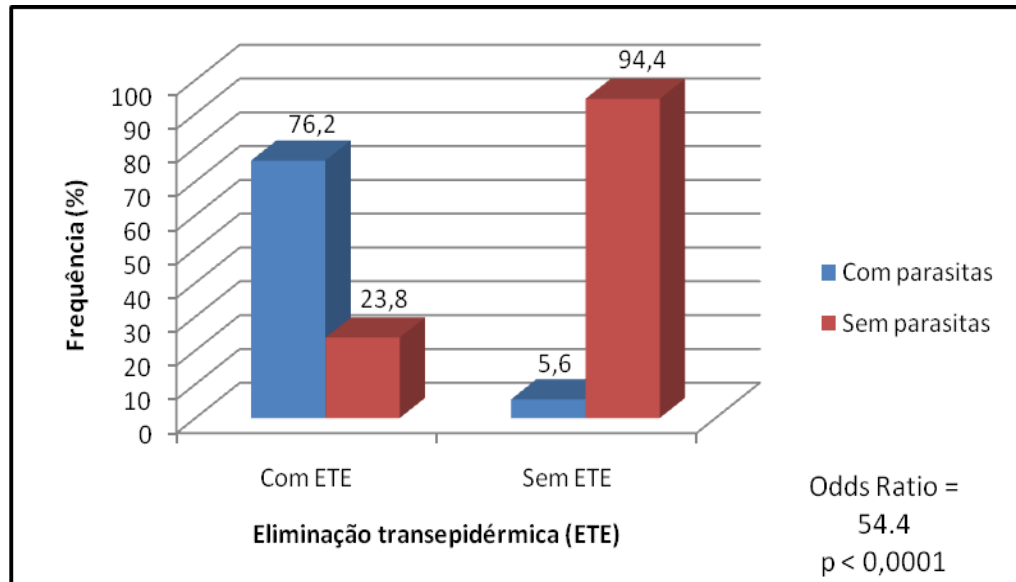


Figura 17 – Associação entre ETE e presença de parasitas na epiderme.

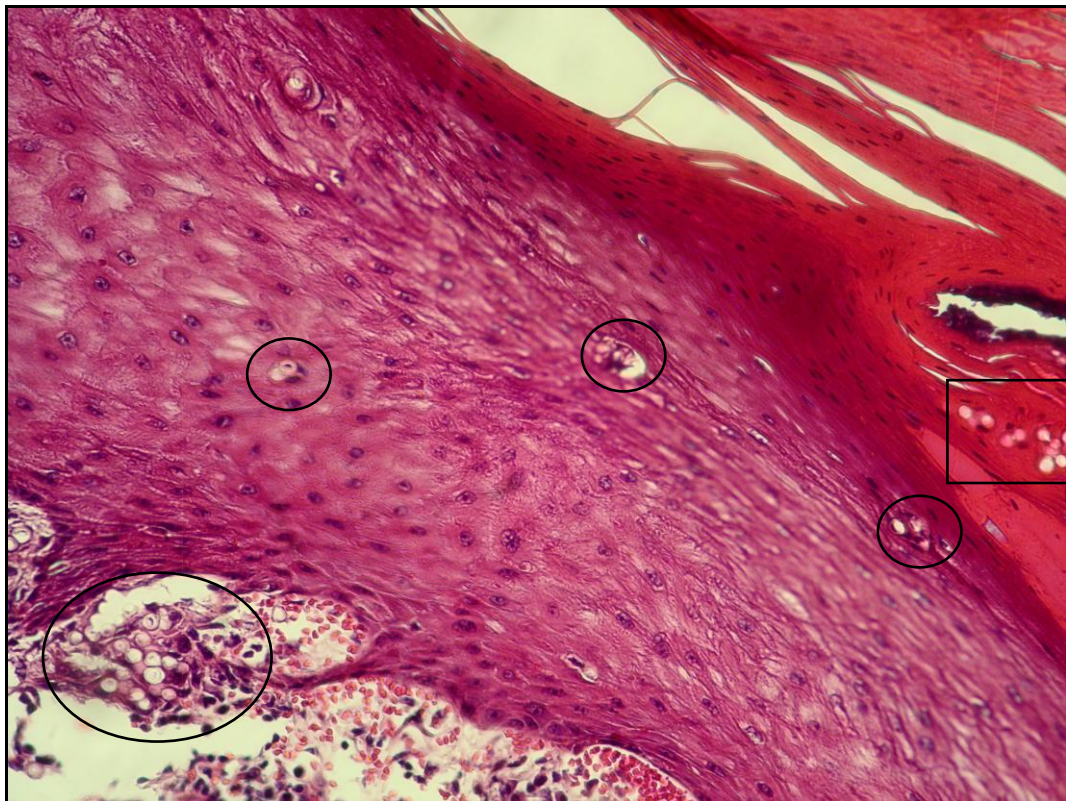


Figura 18 - Parasitas permeando o infundíbulo e migrando através da epiderme hiperplásica até a camada córnea hiperkeratótica (HE 100X).

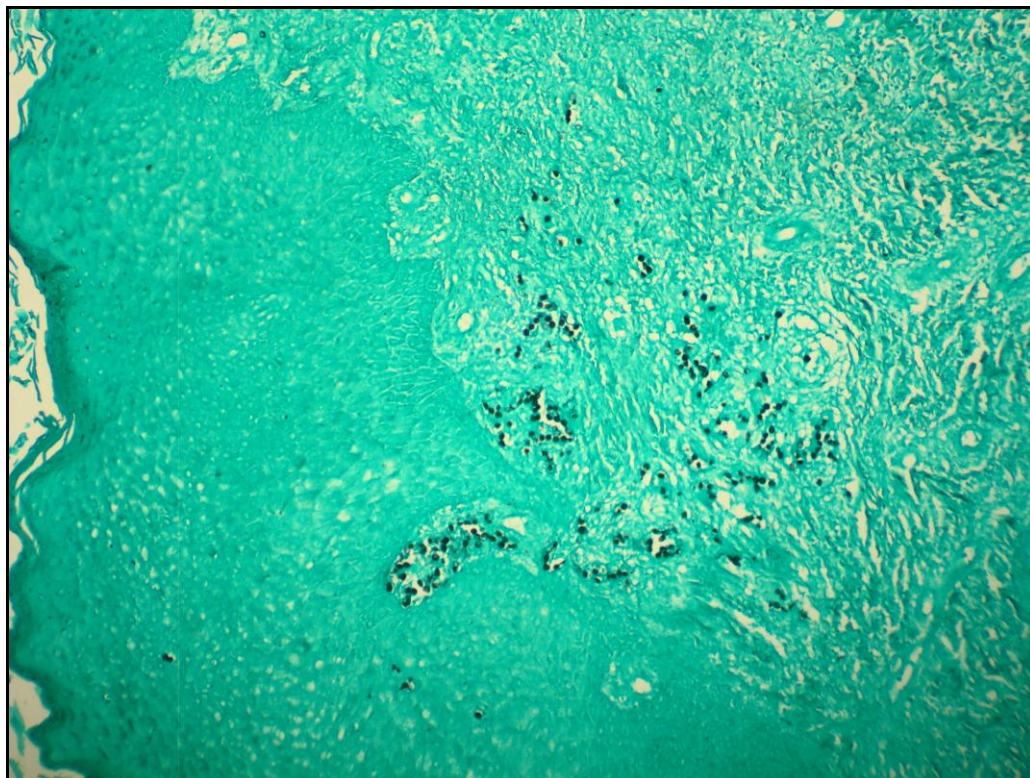

Figura 19 - Coloração de Grocott evidenciando migração dos parasitas do infundíbulo à camada córnea (GROCOTT 40X).

A apresentação clínica nos casos biopsiados em que houve ETE está representada na tabela 7. A forma queloidiana representou 48% dos casos (10/21), apresentação verruciforme 19% (3/21), ulceração e verruciforme 9% (2/21), ulceração e queloidiana 9% (2/21), queloidiana e verruciforme 9% (2/21), verruciforme e placa 4% (1/21) e placa 4% (1/21).

Tabela 7 - Correlação entre a ocorrência de ETE e a forma clínica.

ASPECTOS CLÍNICOS	Eliminação transepidérmica (ETE)				Teste estatístico
	Com ETE		Sem ETE		
	N	%	N	%	
Placa	1	4.8	2	5.6	Teste G p = 0,4231
Queiloidiana	14	66.7	30	83.3	
Ulcerada	4	19.0	6	16.7	
Verruciforme	8	38.1	5	13.9	
Gomosa	0	0.0	1	2.8	
Total*	21	100.0	36	100.0	

*Alguns pacientes possuíam mais de uma lesão simultaneamente.

Não houve relação estatisticamente significativa entre a ocorrência de ETE e o aspecto clínico da lesão ($p = 0,4231$) e nem relação estatisticamente significativa entre a ocorrência de ETE e a forma clínica ulcerada ($p = 0,8939$) (Tabela 8).

Tabela 8 – Associação de ETE e a forma clínica ulcerada.

ASPECTOS CLÍNICOS	Eliminação transepidermica (ETE)				Teste estatístico
	Com ETE		Sem ETE		
	n	%	N	%	
Ulcerada	4	19.0	6	16.7	Teste G $p = 0,8939$
Não ulcerada	17	81.0	30	83.3	
Total	21	100.0	36	100.0	

6.3.2 Derme e infiltrado inflamatório

As características do infiltrado dérmico estão sumarizadas na tabela 9. Todas as biópsias analisadas, com diferenças apenas quantitativas, apresentavam aspecto granulomatoso (Figuras 20, 21 e 22), constituído por aglomerado de células histiocitárias, formando blocos de configuração irregular separados de forma constante por faixas de colágeno.

Tabela 9 – Resultados quanto à composição celular do infiltrado dérmico nas no exame histopatológico das 59 biópsias analisadas, no período de 1967 a 2009.

Elementos no infiltrado	Casos	
	Nº	%
Linfócitos	59	100
Neutrófilos	9	15
Eosinófilos	7	11
Histiócitos	59	100
Células gigantes do tipo corpo estranho	59	100
Células gigantes de Langhans	35	59
Células pseudo-Gaucher	41	69
Corpos asteróides	3	5
Plasmócitos	21	35

Linfócitos, macrófagos e células gigantes do tipo corpo estranho foram as células predominantes do infiltrado inflamatório sendo observados em 100% das amostras. Plasmócitos (Figura 23) foram observados em 35% (21/59), polimorfonucleares neutrófilos em 15% (9/59) e eosinófilos em 11% (7/59). Em 10% (6/59) dos casos apresentavam reação exsudativa e 11% (7/59) áreas de necrose isoladas (Figuras 24 e 25).

Células gigantes do tipo Langhans (Figura 26) foram observadas em 59% (35/59) das biópsias, corpos asteróides (Figura 27) em 5% (3/59) e células PG em 69% (41/59) (Figura 28, 29 e 30). Estas encontravam-se algumas vezes isoladas, outras vezes agrupadas e em alguns casos formando grandes aglomerados de células, como demonstrado nas figuras 29 e 30.

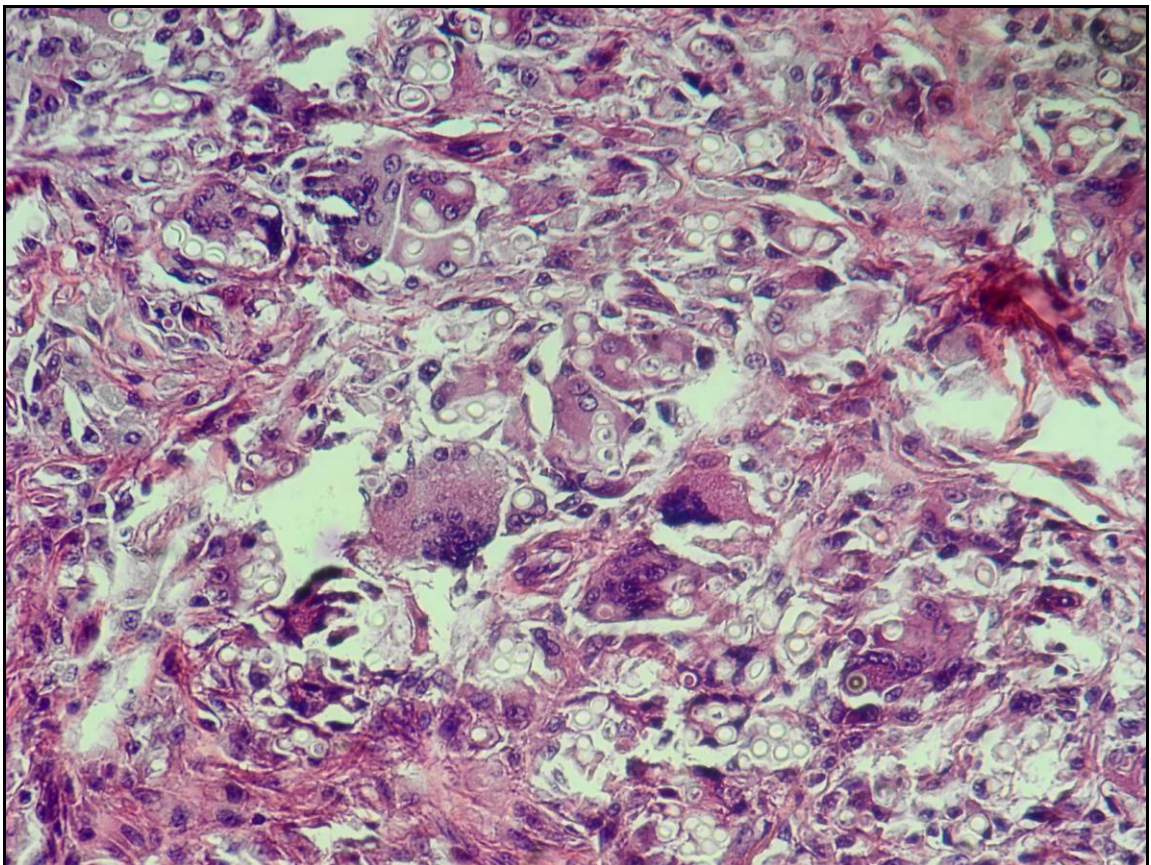


Figura 20 - Infiltrado granulomatoso composto por macrófagos, células gigantes do tipo corpo estranho, grande quantidade de parasitas e escassos linfócitos (HE 40X).

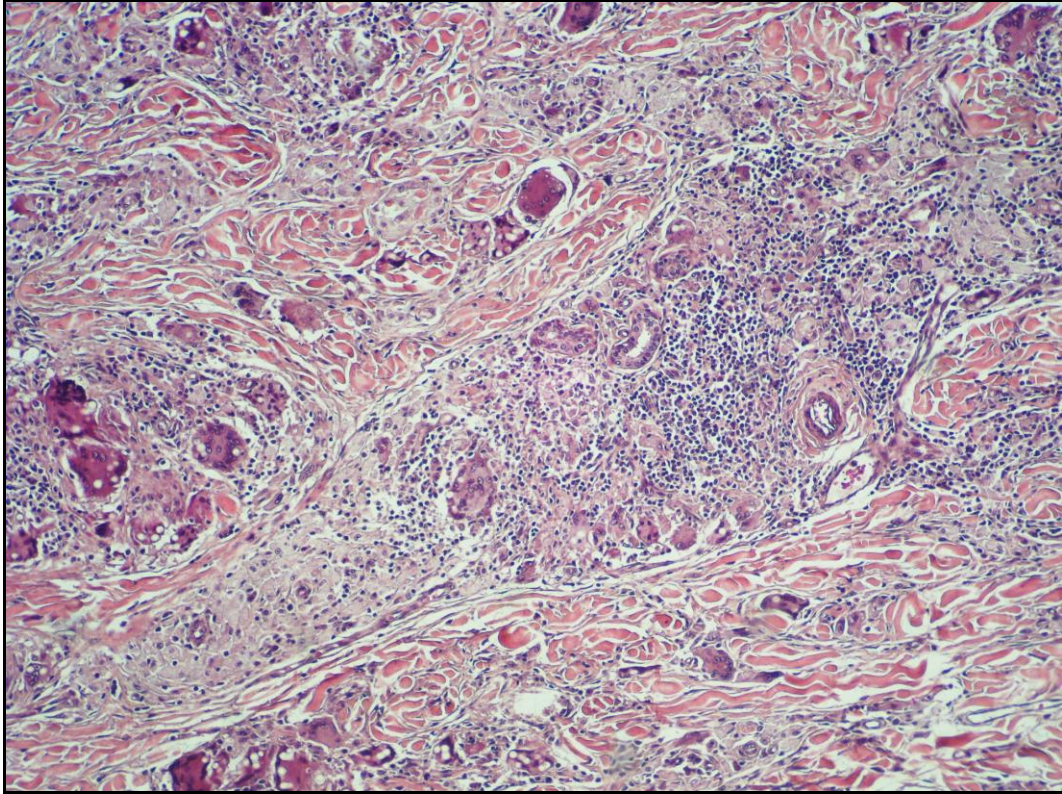


Figura 21 - Infiltrado granulomatoso que inclui células gigantes do tipo corpo estranho, de Langhans, macrófagos e linfócitos (HE 40X).

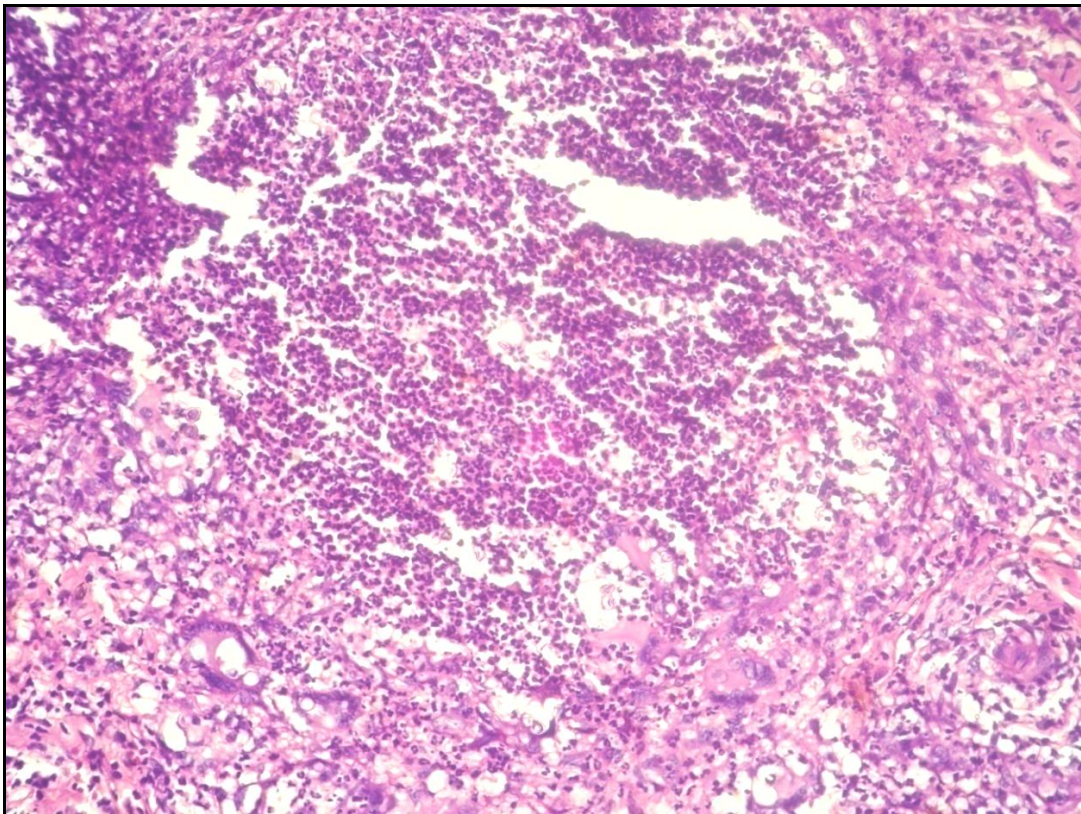


Figura 22 – Infiltrado granulomatoso com abundantes linfócitos (HE 40X).

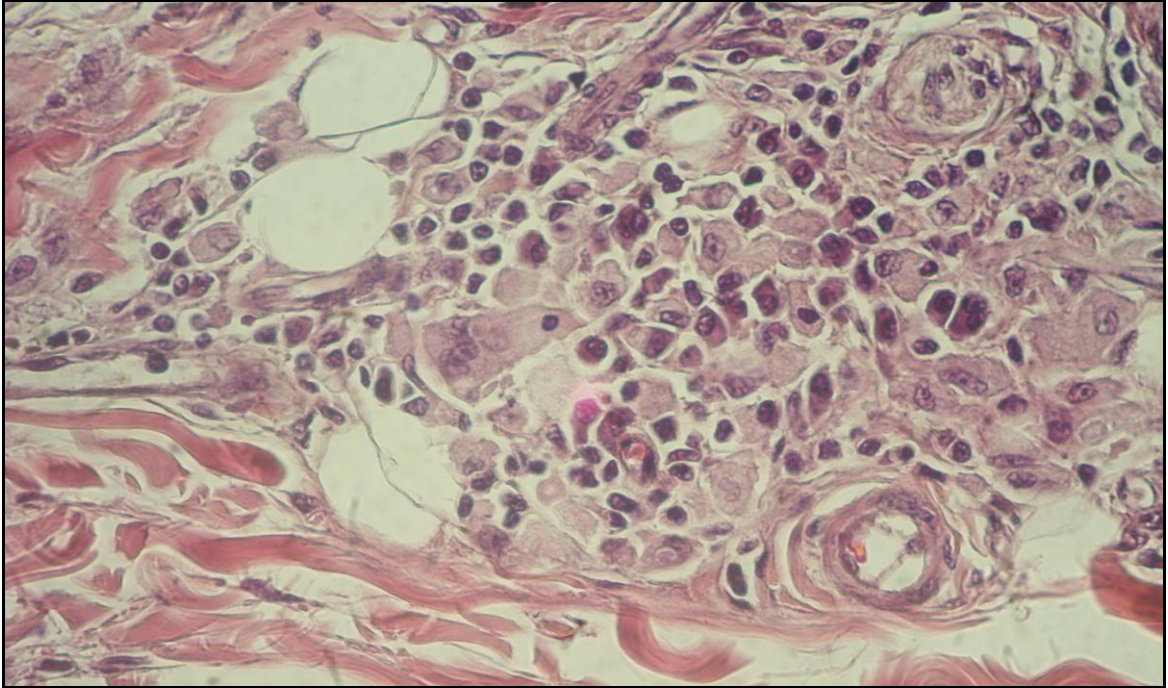


Figura 23- Composição do infiltrado inflamatório com destaque para presença de plasmócitos (HE 40X).

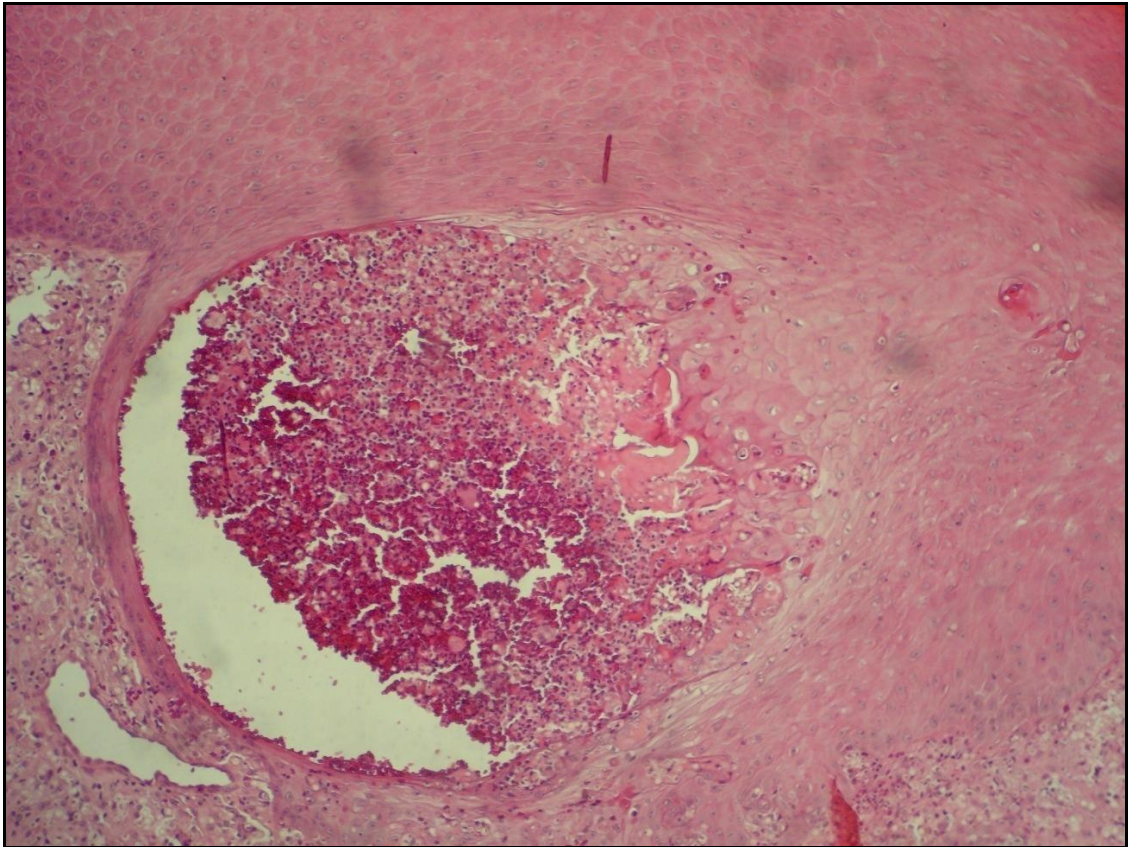


Figura 24 – Infundíbulo com presença de grande abscesso, rico em parasitas e células inflamatórias (HE 40X).

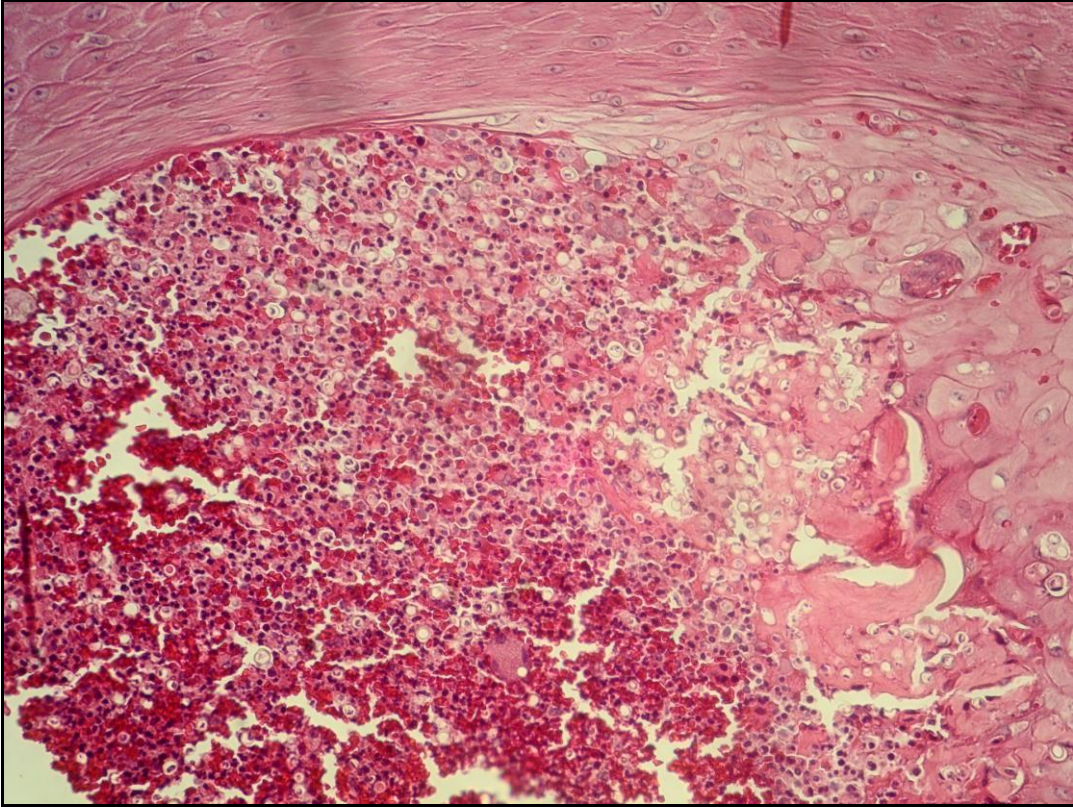


Figura 25 - Abscesso infundibular em detalhe, notar presença de grande quantidade de parasitas, derrame eritrocitário e áreas focais de necrose (HE 100X).

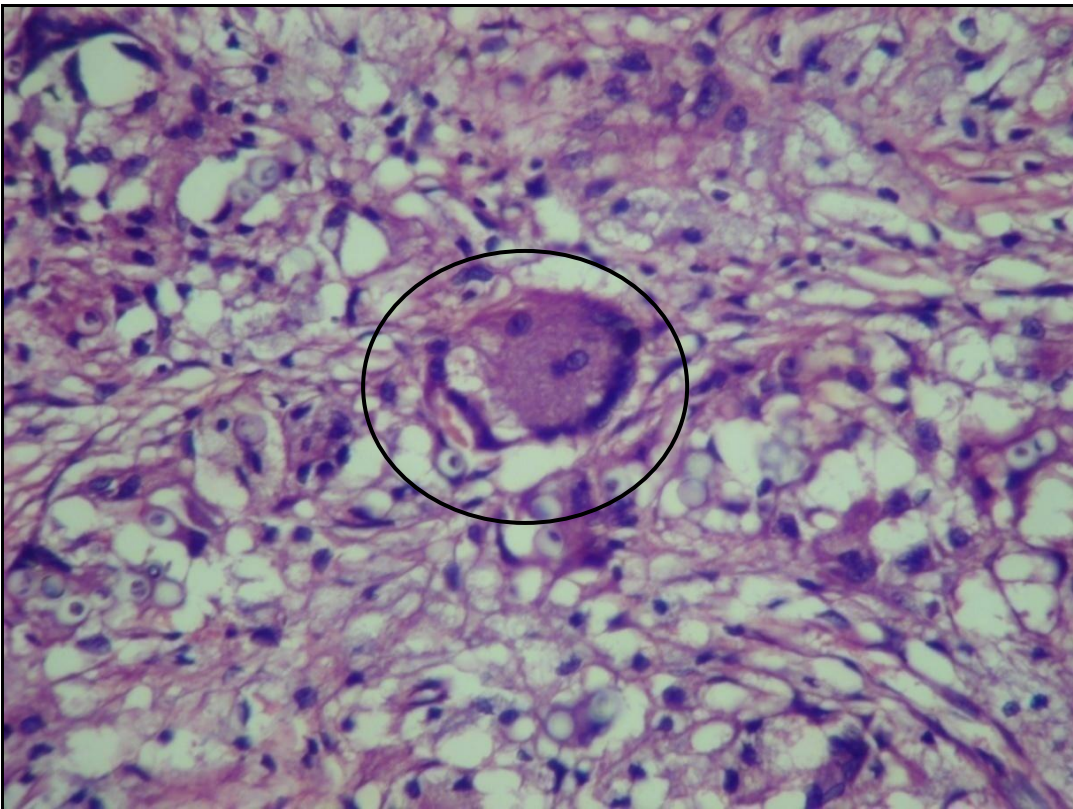


Figura 26 – Composição do infiltrado inflamatório. Notar células de Langhans (HE 100X).

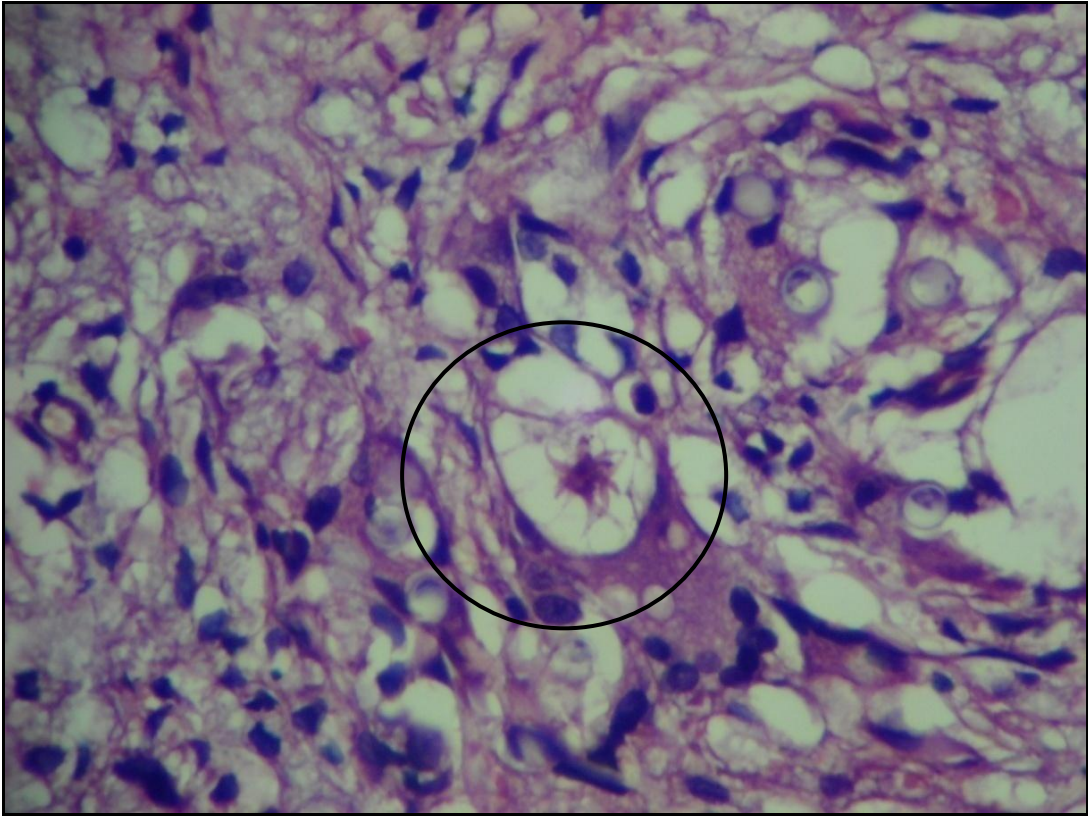


Figura 27 – Composição do infiltrado inflamatório: corpos asteróides (HE 100X).

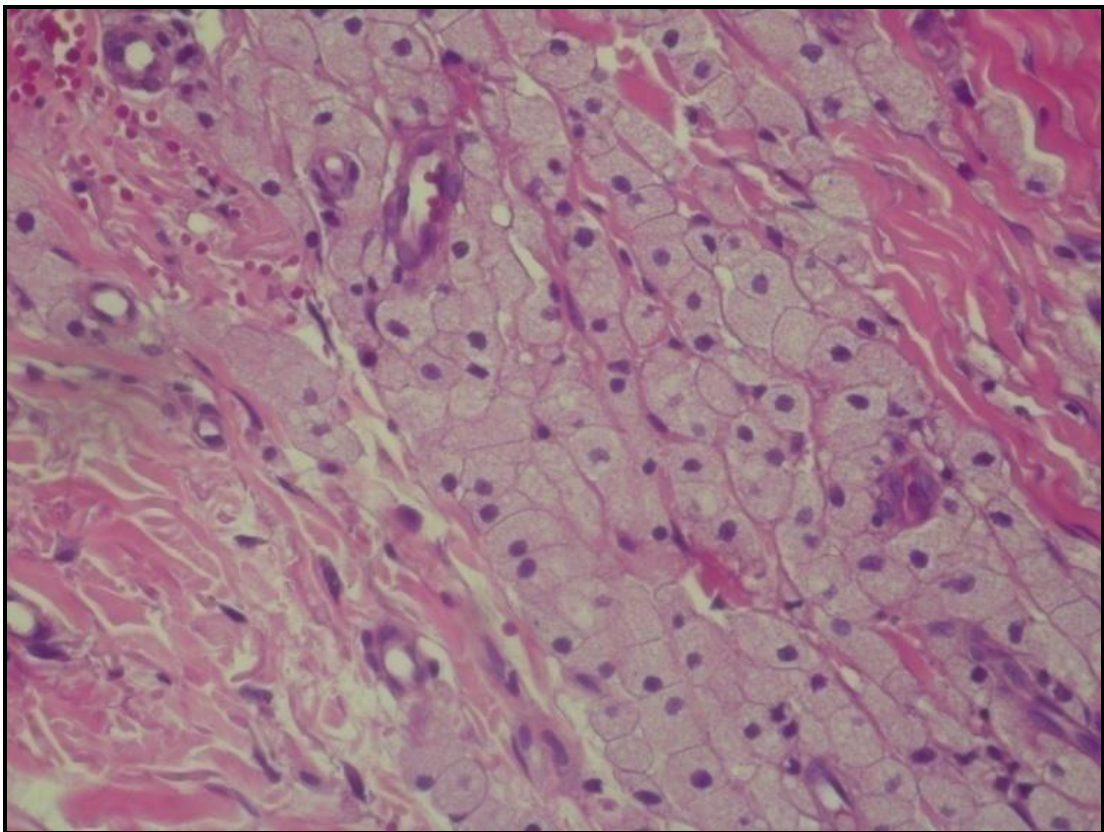


Figura 28 – Composição do infiltrado: células pseudo-Gaucher (HE 40X).

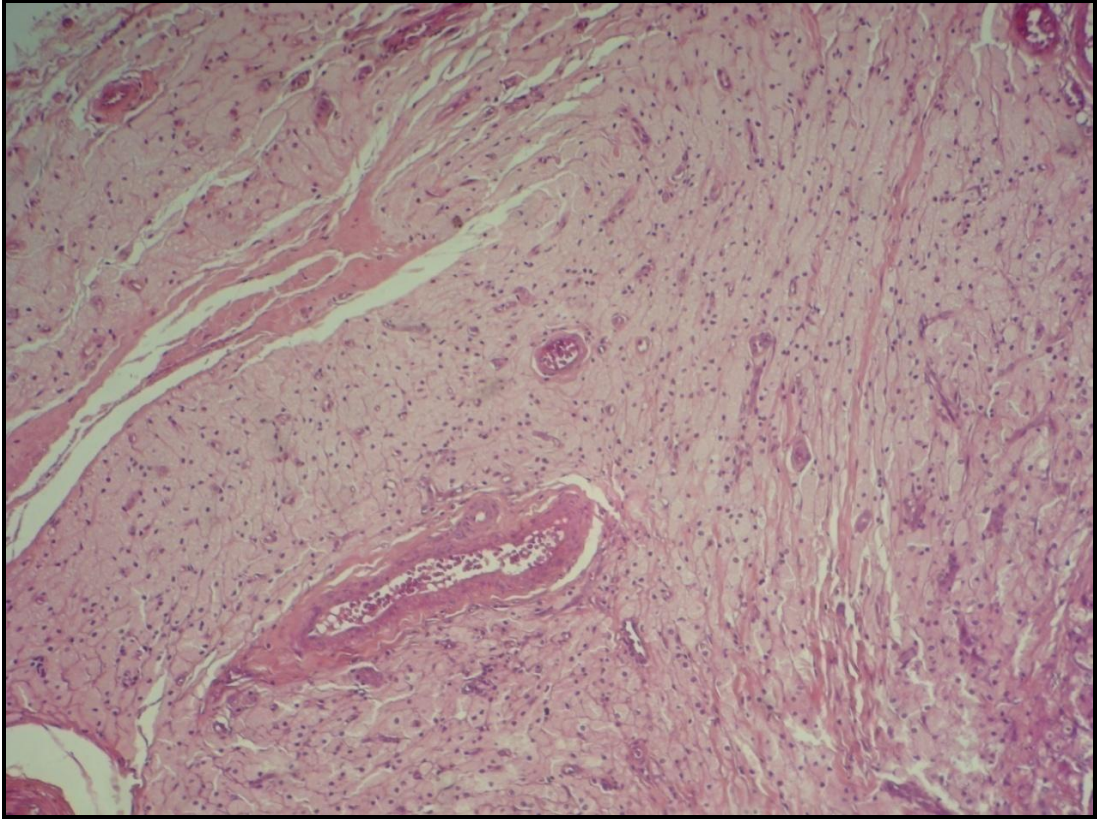


Figura 29 – Grande agregado de células pseudo-Gaucher em torno a vasos sanguíneos (HE 40X).

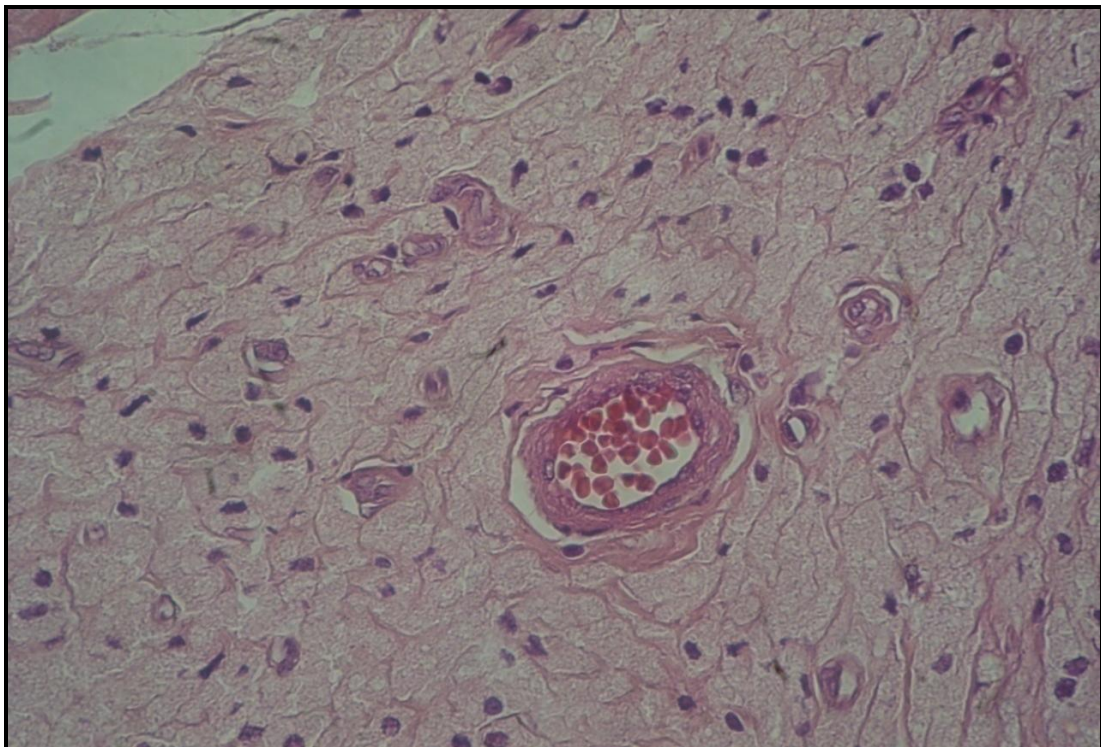


Figura 30 – Agregado de células pseudo-Gaucher em detalhe (HE 100X).

Observamos ainda a presença de aglomerado de células PG circundando infiltrado granulomatoso rico em parasitas (Figura 31). Parasitas no interior destas células foram observados de forma isolada (Figura 32). A coloração de Grocott e PAS nos agregados não evidenciou a presença de parasitas (Figura 33 e 34). As células PG coraram-se positivamente para o PAS (Figura 34).

Não houve relação estatisticamente significativa entre a ocorrência de ETE e presença de eosinófilos ($p = 0,9472$), plasmócitos ($p = 0,2200$) ou células PG ($p = 0,4579$, Figura 35), assim como a correlação entre a característica clínica da lesão e presença de células PG (tabela 10). A associação entre a composição do infiltrado inflamatório e ETE está apresentada na tabela 11.

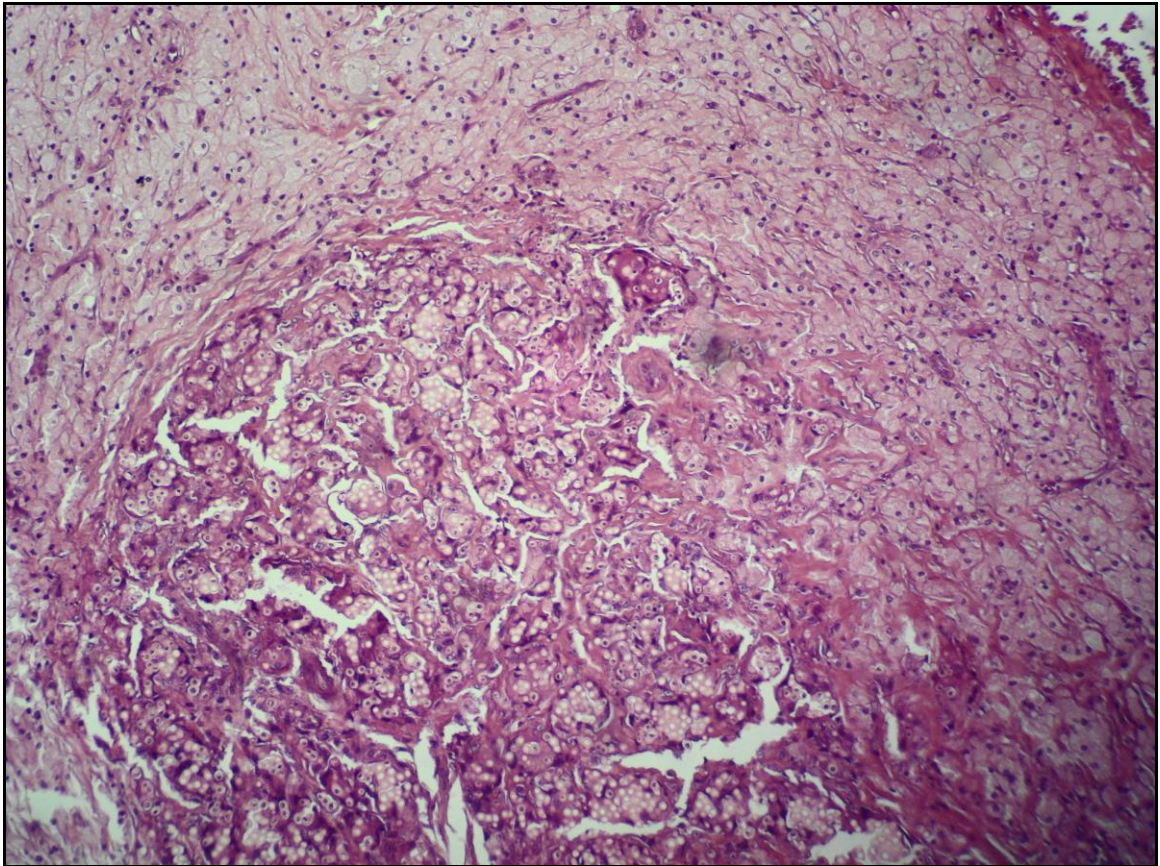


Figura 31 - Maciço de células pseudo-Gaucher circundando centro de reação granulomatosa, rico em parasitas (HE 40X).

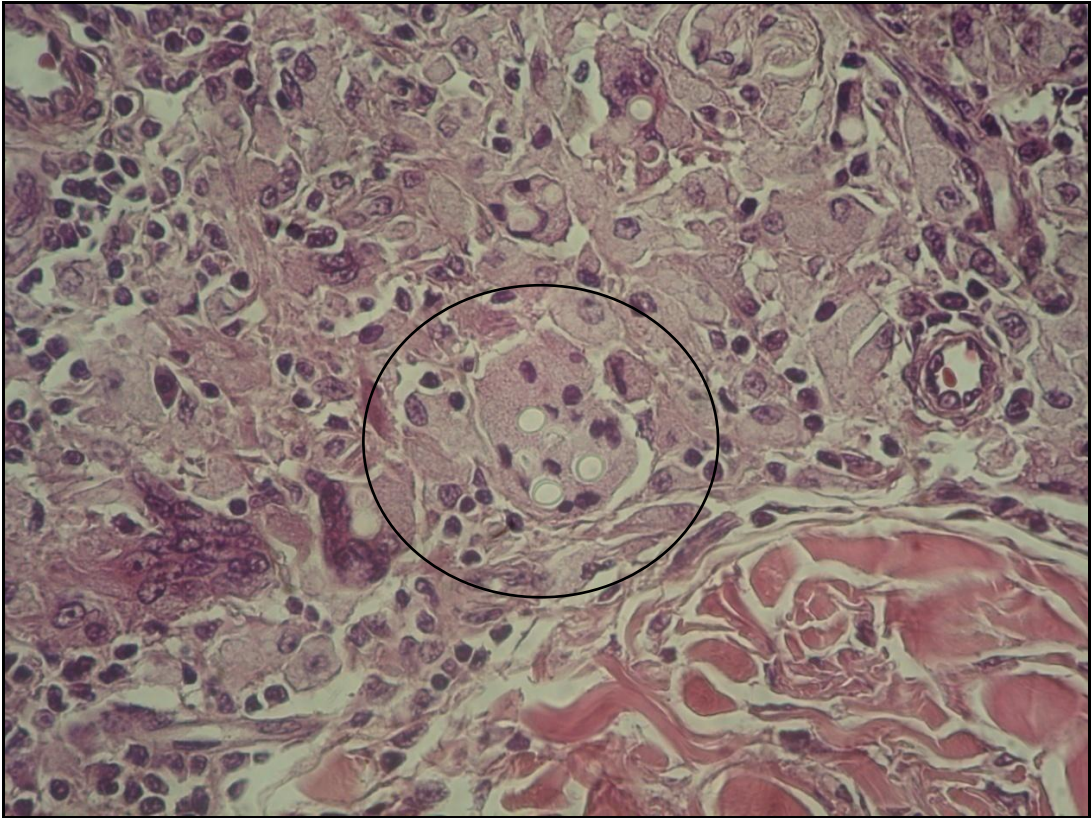


Figura 32 - Células pseudo-Gaucher, algumas com parasitas no citoplasma (HE 100X).

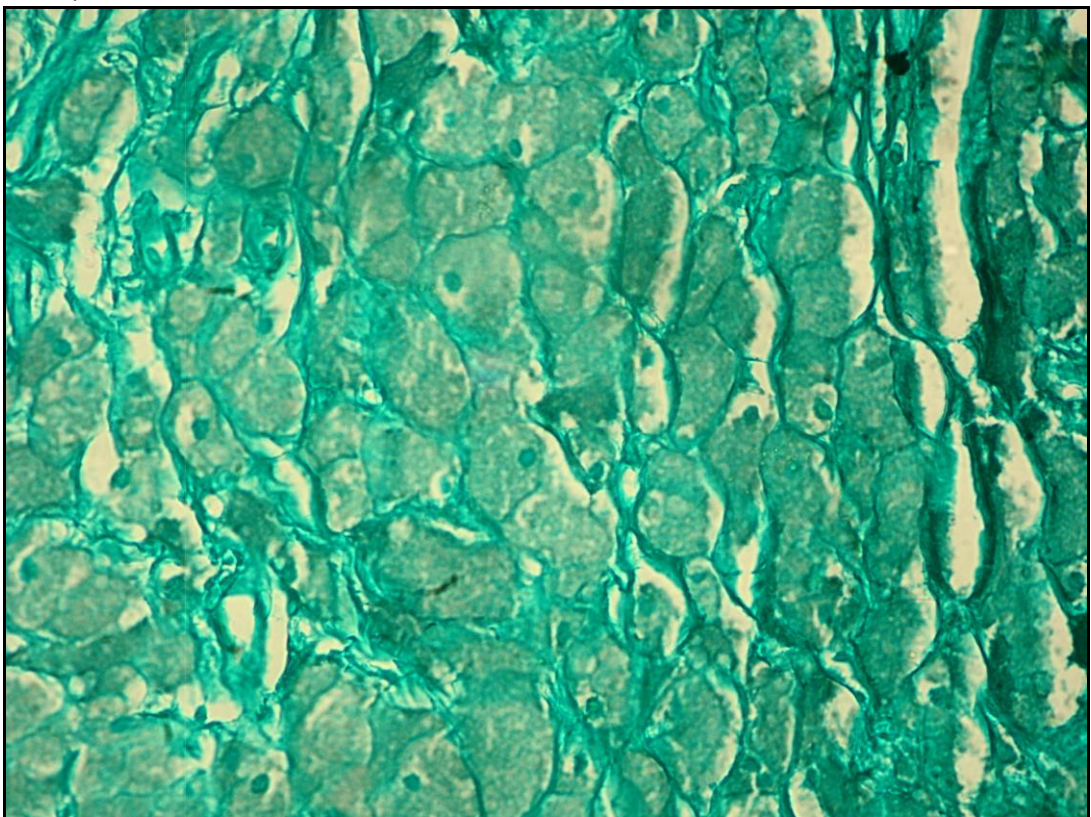


Figura 33 – Coloração pelo Grocott das células pseudo-Gaucher. Notar ausência de parasitas (GROCOTT 40X).

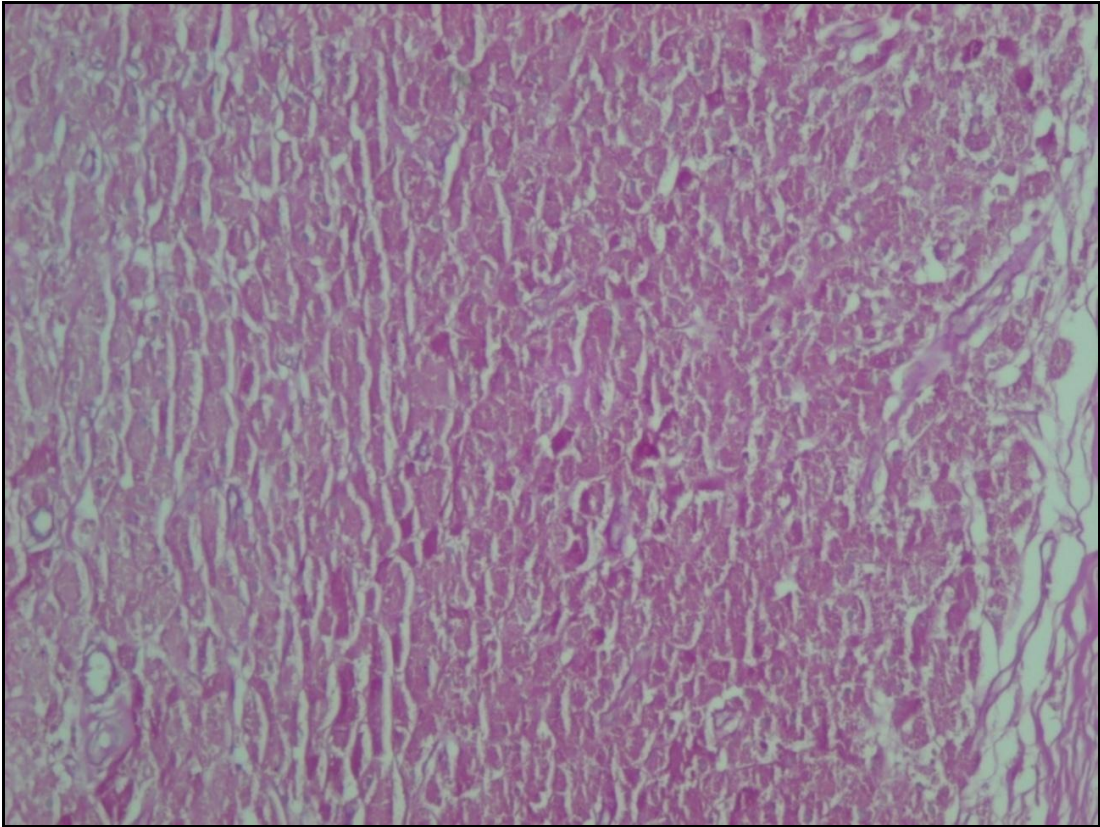


Figura 34 - Células pseudo-Gaucher coradas positivamente pelo PAS (HE 40X).

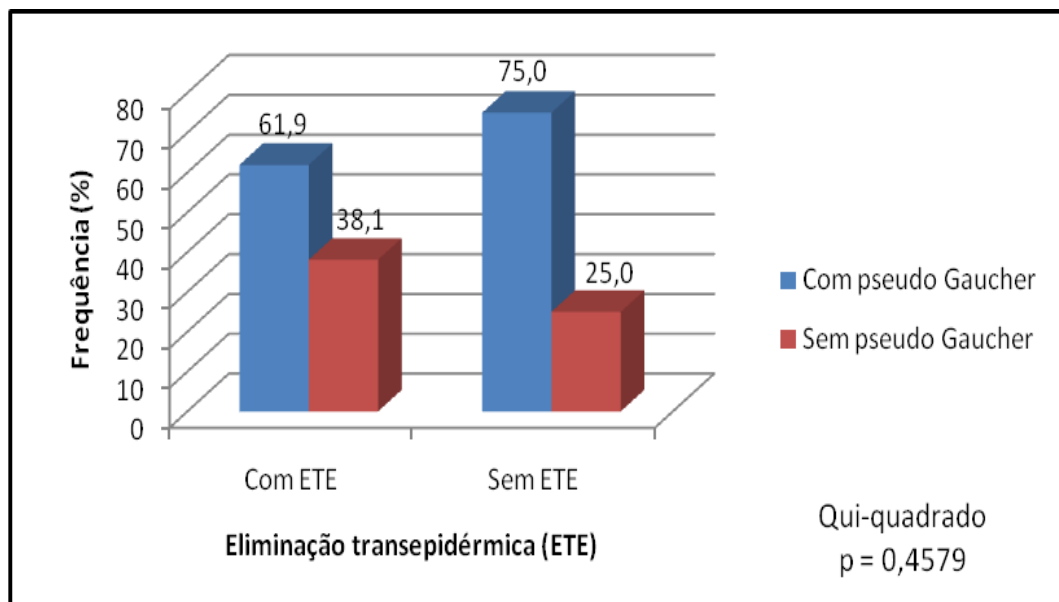


Figura 35– Correlação entre ETE e presença de células pseudo-Gaucher no infiltrado.

Tabela 10 – Correlação entre a presença de células pseudo-Gaucher e o aspecto clínico das lesões.

ASPECTOS CLÍNICOS	Pseudo Gaucher				Teste estatístico
	Com pseudo Gaucher		Sem pseudo Gaucher		
	N	%	n	%	
Placa	2	4.9	1	5.6	Teste G p = 0,8844
Queiloidiana	32	78.0	14	77.8	
Ulcerada	9	22.0	2	11.1	
Verruciforme	9	22.0	4	22.2	
Gomosa	1	2.4	0	0.0	
Total*	41	100.0	18	100.0	

*Alguns pacientes possuíam mais de uma lesão simultaneamente.

Tabela 11 – Correlação entre o infiltrado inflamatório e a presença de ETE.

CARACTERÍSTICAS CELULARES	Eliminação transepidermica (ETE)				Teste estatístico
	Com ETE		Sem ETE		
	n	%	n	%	
Neutrófilos					
Com neutrófilos	8	38.1	1	2.8	Odds Ratio = 21,5 p = 0,0016
Sem neutrófilos	13	61.9	35	97.2	
Total	21	100.0	36	100.0	
Eosinófilos					
Com eosinófilos	3	14.3	4	11.1	Teste G p = 0,9472
Sem eosinófilos	18	85.7	32	88.9	
Total	21	100.0	36	100.0	
Plasmócitos					
Com plasmócitos	10	47.6	10	27.8	Qui-quadrado p = 0,2200
Sem plasmócitos	11	52.4	26	72.2	
Total	21	100.0	36	100.0	
Pseudo Gaucher					
Com pseudo Gaucher	13	61.9	27	75.0	Qui-quadrado p = 0,4579
Sem pseudo Gaucher	8	38.1	9	25.0	
Total	21	100.0	36	100.0	

Houve relação estatisticamente significativa entre a ocorrência de ETE e neutrófilos no infiltrado ($p = 0,0016$, Figura 36). Através da análise de medida de associação (OR), extraiu-se que pacientes com neutrófilos no infiltrado possuem uma chance 21.5 vezes maior de evoluir com ETE em relação aos pacientes que não apresentam neutrófilos no infiltrado.

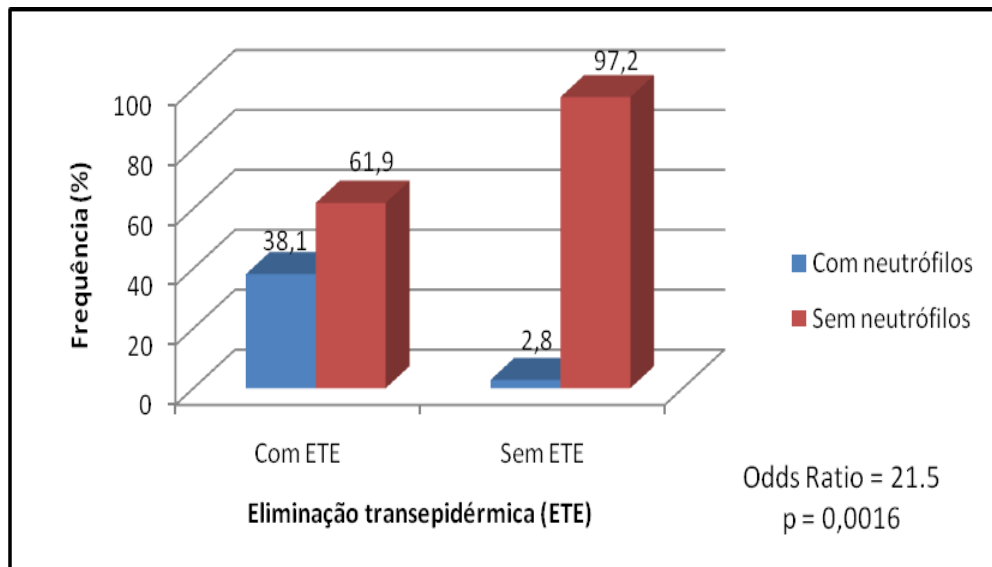


Figura 36 – Correlação entre ETE e a presença de neutrófilos no infiltrado.

Fibrose foi observada em 96% (57/59) dos casos, com a presença de traves fibróticas e ectasia vascular separando o infiltrado em lóbulos em todos os casos em que a fibrose esteve presente (Figura 37).

O infiltrado se estendia à derme reticular em todos os casos e para a derme profunda em 88% (52/59). Em 10% (6/59) dos casos houve disseminação do infiltrado para a gordura subcutânea, com encontro do parasita em um caso (Figura 38). Em um caso isolado notamos a formação de pseudocistos de gordura (Figura 39). Colorações especiais realizadas demonstraram ausência de parasitas no interior de vasos sanguíneos (Figura 40).

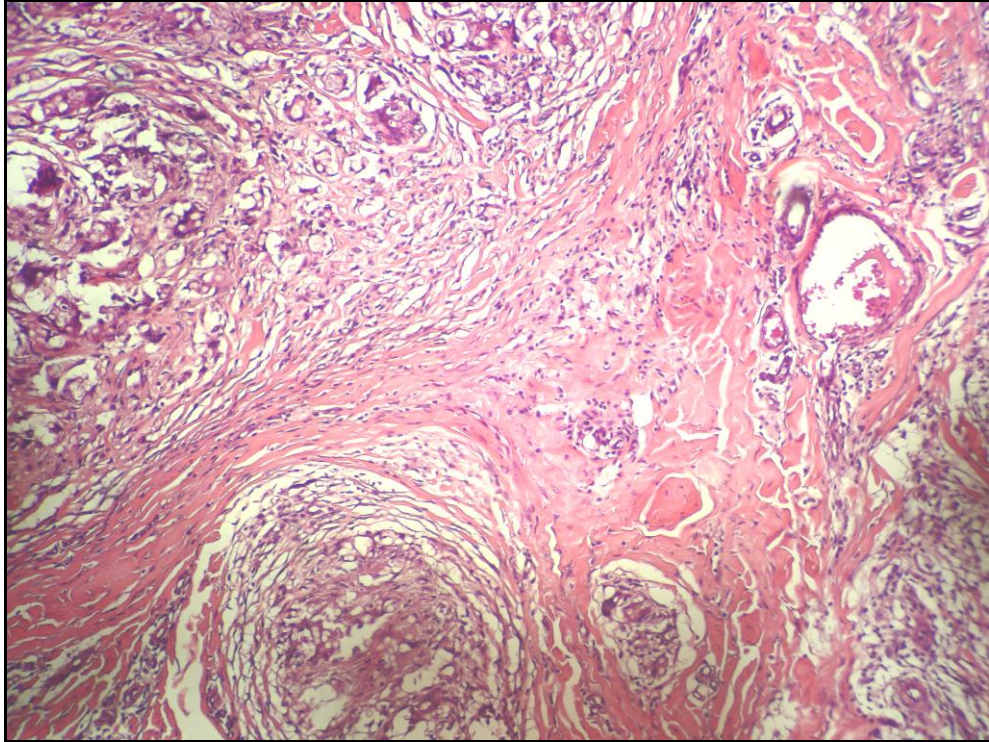


Figura 37 – Fibrose e demarcação do infiltrado em lóbulos pelas traves fibróticas (HE 40X).

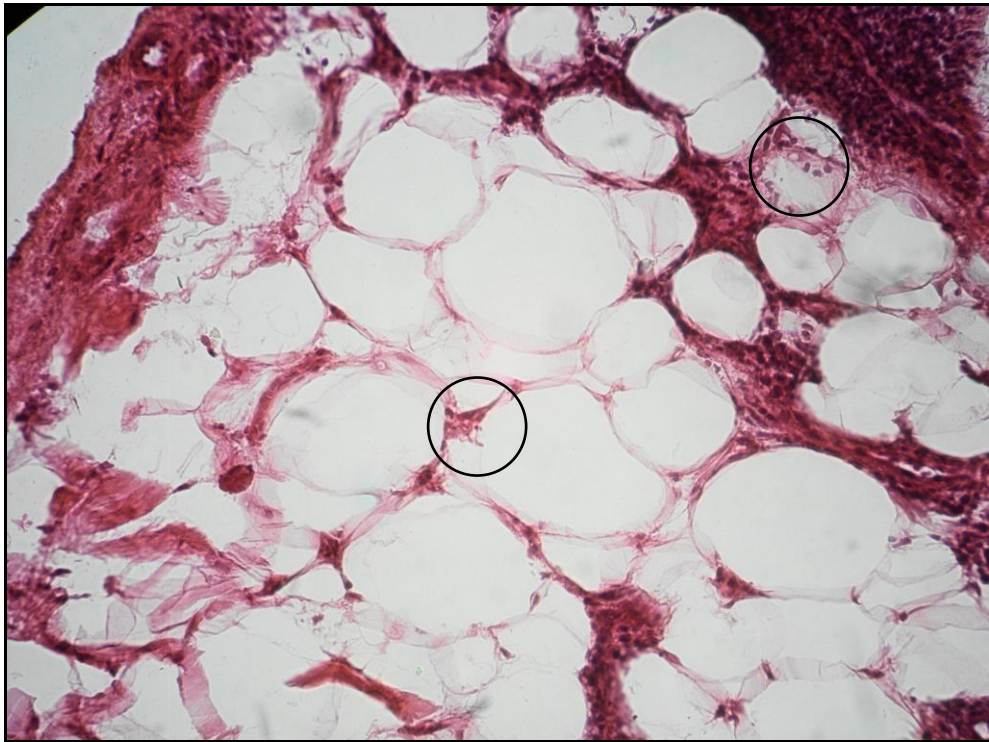


Figura 38 - Extensão do infiltrado granulomatoso para a gordura subcutânea, com presença de parasitas (HE 40X).

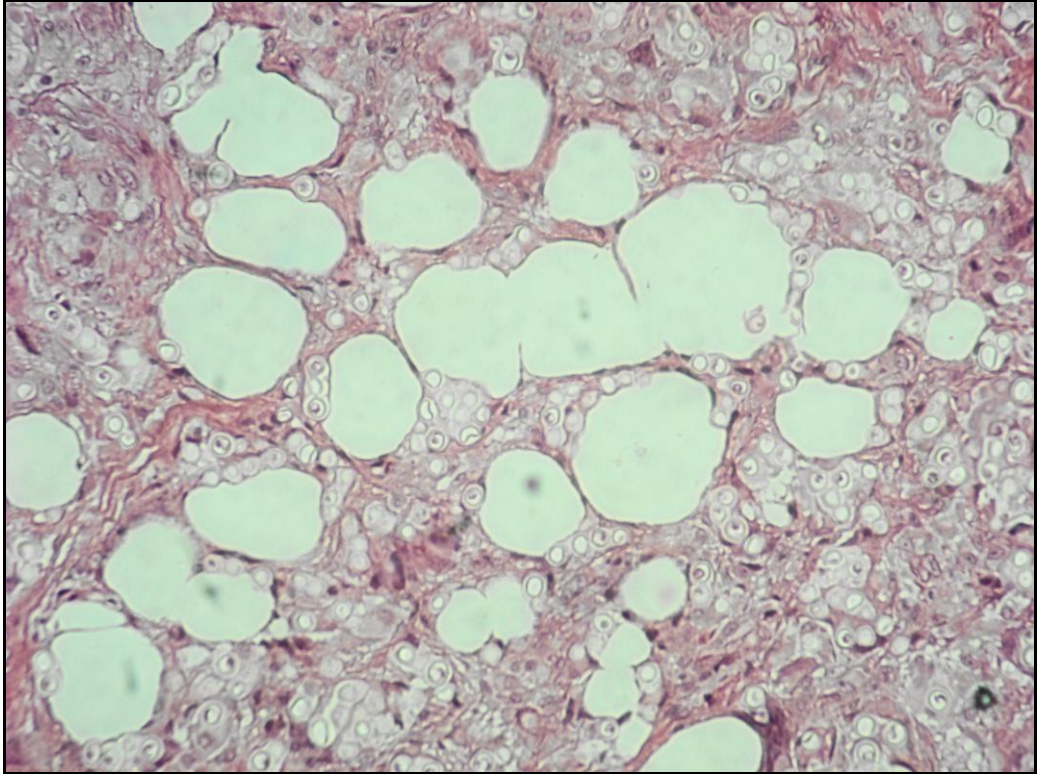


Figura 39 – Grande quantidade de parasitas, células gigantes do tipo corpo estranho e pseudocistos de gordura (HE 40X).

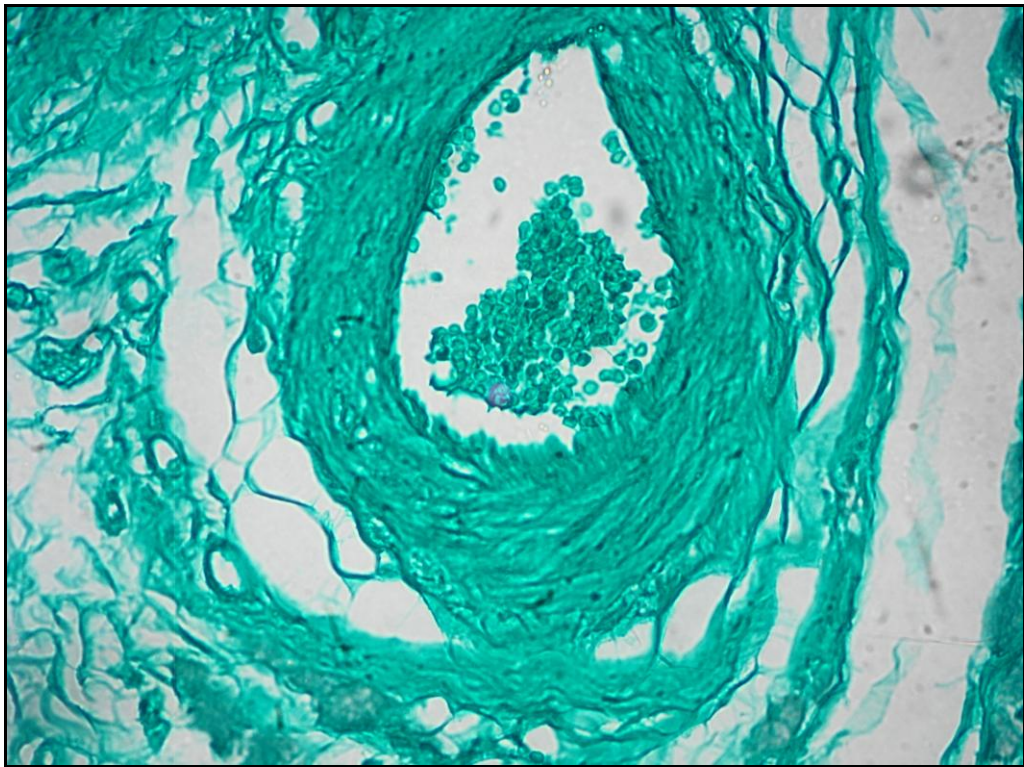


Figura 40 - Coloração de Grocott: notar ausência de parasitas no interior dos vasos sanguíneos (GROCOTT 40X).

7. DISCUSSÃO

7.1 ASPECTOS DEMOGRÁFICOS E CLÍNICOS

Houve nítida predominância do sexo masculino, na faixa etária de 40 a 60 anos e maior freqüência nos trabalhadores rurais, confirmando dados ratificados na literatura (LACAZ, 1959; MORAES E OLIVEIRA, 1962; MORAES, 1962; BARUZZI, et al., 1967; MIRANDA, 1972; PRADINAUD E TALHARI, 1996; BRITO, 2000; BRITO E QUARESMA, 2007; PANIZ-MONDOLFI, et al., 2007; WOODS et al., 2010).

A localização mais freqüente foi nos membros inferiores, achado contrário ao de alguns autores, que relatam maior freqüência de lesões nas orelhas (MORAES, 1962; SILVA et al., 1971; GOLCMAN E YAGIMA, 1973; SILVA E BRITO, 1994; TABORDA et al., 1999b; OPROMOLLA et al., 2000a).

A maior incidência nos membros inferiores foi referida por Brito e Quaresma (2010), que associaram este achado ao fato de os membros ficarem expostos aos traumas. A predileção de localização nas extremidades e a incapacidade de crescer à temperatura de 37°, sugere que *L. loboi* perde a capacidade de crescer a esta temperatura (FONSECA E LACAZ, 1971), diferente de outros fungos similares.

Opromolla e Vilani-Moreno (1997 p. 437) dizem que “parece que a temperatura é fator importante no crescimento do *P. Lobo* e a temperatura ótima deve situar-se entre 4°C e a temperatura ambiente (aproximadamente 23°C)”. Este fato pode explicar também a ausência de manifestações sistêmicas desta micose e sua preferência por áreas mais frias do organismo, especialmente orelhas, cotovelos

e porção anterior das pernas. A causa desta característica pode ser ainda a adaptação a um ciclo de vida hidrofílico (HERR et al., 2001).

Quanto ao tipo de lesão, o tipo clínico predominante foi o queilodiano, assim como observaram outros autores (LEITE, 1954; SILVA et al., 1971; GOLCMAN E YAGIMA, 1973; SILVA E BRITO, 1994; WOODS et al., 2010). Foi, entretanto, evidente no nosso estudo a característica clínica polimórfica da DJL, uma vez que em cerca de um terço dos casos observamos a descrição de mais de um tipo lesional na mesma lesão. Esta característica foi observada por diversos autores (BARRUZI et al., 1967; SILVA E BRITO, 1994; BRITO E QUARESMA, 2010; QUARESMA et al., 2010)

Em 1994, Silva e Brito ressaltaram a importância dos diversos tipos clínicos presentes na DJL observados em mais de uma centena de casos analisados, propondo uma classificação clínica em: infiltrativa, queloidiana, gomosa, ulcerosa e verruciforme, classificação adotada neste trabalho. Segundo estes autores, algumas destas formas se imbricam e o tipo infiltrativo parece ser a forma inicial da micose, que adquire pouco a pouco o aspecto queilodiano.

O tipo verruciforme foi inicialmente descrito na Venezuela (BATTISTINI⁹ 1965 apud SILVA E BRITO, 1994, p. 135) e na Guiana Francesa (PRADINAUD E TALHARI, 1996). Pradinaud e Talhari (1996) relatam que este tipo representa um estágio evolutivo da doença, com localização preferencial nos membros inferiores. Notamos no nosso estudo que 92% (13/14) das lesões descritas com componentes verruciformes estavam localizadas nos membros inferiores (pernas e pés), o que corrobora esta afirmação.

⁹ BATTISTINI, R.G., JOVER, S.G., PERFETTI, Q. Dos casos de blastomicose queloidiana o enfermedad de Jorge Lobo. *Dermatologia Venezuelana*, v. 5, p. 30-36, 1965.

A forma macular foi pouco descrita na literatura (MACHADO¹⁰ 1968 apud SILVA E BRITO, 1994, p. 129; TABORDA et al., 1999b). Silva e Brito (1994) relataram jamais ter observado esta descrição clínica no estudo dos seus casos. Observamos no nosso estudo um caso descrito como lesão macular hiperocrômica, destacando a raridade desta apresentação.

O tipo clínico da lesão não apresentou correlação com a presença de ETE ($p=0,4231$) e/ou células PG ($p=0,8844$), o mesmo ocorrendo com a presença de ulceração descrita clinicamente e ETE ($p=0,8939$), indicando provavelmente que outros mecanismos podem estar envolvidos neste fenômeno.

7.2 ASPECTOS HISTOPATOLÓGICOS

Segundo Lacaz (1986) o quadro histopatológico da DJL é bastante característico e permite sua distinção de qualquer outra lesão provocada por fungo. Os aspectos são tão constantes que o diagnóstico da doença pode ser feito exclusivamente pela análise histopatológica, independente de colorações especiais e de cultura.

7.2.1 Epiderme

Contrariando as afirmações de Leite (1954), que relatou que a camada córnea encontrava-se conservada na DJL, neste estudo a camada córnea apresentou predominantemente a combinação de hiperkeratose com ortokeratose. Nos casos em que a ETE esteve presente, entretanto, predominou a hiperkeratose ($p=0,01121$) em associação com parakeratose ($p<0,0001$).

¹⁰ MACHADO, D.A. Contribuição para o estudo da epidemiologia da blastomicose queloidiforme. In: Congresso Brasileiro de Higiene, 16, 1968, Curitiba [s.n.t] Apostila.

Em relação à espessura, a atrofia da epiderme é o padrão mais descrito na literatura (LEITE, 1954, p. 57; DIAS et al., 1970, p.12; BHAWAN et al., 1976; PRADINAUD E TALHARI, 1996; OPROMOLLA et al., 2000a; TALHARI et al., 2008). Carneiro (1952 p. 54) relata que as alterações epidérmicas não são acentuadas: “adelgaçamento em alguns pontos, e ceratinização discreta noutros”. Notamos no nosso estudo, entretanto, que a hiperplasia foi o padrão de espessura mais observado, achado descrito por poucos autores (MORAES, 1962; AZULAY et al., 1970).

7.2.1.2 Epiderme e ETE

ETE, característica histopatológica distinta e bem conhecida, é um processo pelo qual a pele elimina substâncias dérmicas irritativas ou indesejadas pela epiderme intacta ou pelo epitélio infundibular por mecanismo ativo ou passivo (RAMDIAL et al., 2000). Este processo envolve alterações morfológicas da epiderme, que forma um canal e, portanto, facilita a extrusão dos componentes dérmicos (WOO E RASMUSSEN, 1985).

A pele é um órgão complexo na qual as unidades dérmicas e epidérmicas funcionam em conjunto, com interações celulares complexas em resposta a vários estímulos. Especificamente muitos materiais biológicos alterados ou estranhos ao organismo irão iniciar uma série de eventos com o objetivo de dissolução, isolamento ou remoção desses elementos via epiderme. Estes elementos estranhos podem ser consequência de inflamação, alterações metabólicas, células neoplásicas ou substâncias externas (WOO E RASMUSSEN, 1985).

Moraes (1962, p. 191, grifo nosso) na descrição histopatológica de um de seis casos diz:

Antebraço D: 'Epiderme – acantose, granulose, hiperkeratose e parakeratose. Assinalamos a presença de numerosos parasitos, geralmente agrupados, na espessura do corpo mucoso de malpighi e na camada parakeratósica'. Derme – na parte mais superficial, justa epidérmica, vê-se um infiltrado contínuo, formado por células gigantes, histiócitos, linfócitos e plasmócitos.

Moraes (1962) não definiu este fenômeno como ETE, porém acreditamos que esta seja a primeira citação deste fenômeno na DJL. Silva et al. (1971) na descrição histopatológica de um de seus casos diz: “corpos parasitários arredondados com membrana de duplo contorno, os quais também são observados em alguns pontos da epiderme”.

A descrição de ETE na DJL, entretanto, foi referida originalmente por Gadelha e Bandeira¹¹ (apud MIRANDA et al., 2010, p. 41), seguida de outras comunicações (PRADINAUD E TALHARI, 1996; BRITO, 2000; OPROMOLLA et al., 2000a; MIRANDA E SILVA, 2005; BRITO E QUARESMA, 2007; MIRANDA et al., 2010; QUARESMA, et al., 2010).

O mecanismo exato que inicia a ETE ainda não foi elucidado. Mehregan¹² (apud WOO E RASMUSSEN, 1985, p. 267, tradução nossa) associa este fenômeno à presença de hiperplasia epidérmica e descreve da seguinte forma como ocorre:

Caracterizada por vários graus de hiperplasia pseudoepiteliomatosa da epiderme ou do folículo epitelial, lábios alongados de epitélio neoformado se estendem ao córion circundando o material irritativo. Uma vez que o material é parcialmente ou completamente circundado pelo epitélio proliferado, ele é movido para cima por força de ceratinócitos maduros e eventualmente eliminado. Um fluxo

¹¹ GADELHA A. dos R., BANDEIRA V. Micose profunda. In: da Silva I.M. (ed.). Dermatopatologia. Rio de Janeiro, Atheneu. 1983, p. 125-134.

¹² MEHREGAN, A.H. Elastosis perforans serpiginosa: a review of the literature and report of 11 cases. **Archives of Dermatology**, v. 97, p. 381-393, 1967.

contínuo e eliminação de material estranho para a superfície resultará da formação de múltiplos canais perfurantes.

Segundo Woo e Rasmussen (1985), materiais estranhos que elicitam uma resposta epidérmica necrótica não representam ETE. O elemento principal neste caso é que o epitélio não sofre alterações estruturais profundas e retorna ao normal assim que o processo de eliminação chega ao fim.

Bayoumi et al. (1978) conclui que este ocorre pelo folículo hiperplásico, com a zona mais sensível localizada abaixo da papila folicular da derme, com aumento da atividade mitótica epidérmica, sendo o material eliminado pela via folicular ou pela epiderme intacta.

Miranda et al. (2010 p. 40) destacaram a importância do infundíbulo e assim descreveram como o processo ocorre:

Parasitas na epiderme foram detectados, invariavelmente, em infundíbulos hiperplásicos, dispostos em agregados, formando catênulas ou como unidades isoladas. Havia um infiltrado inflamatório associado predominantemente neutrofílico (por vezes, constituindo microabscessos) e/ou de histiócitos e linfócitos. Quando presentes no estrato córneo e demais estruturas epiteliais infundibulares, os parasitas eram observados tanto em crostas como não associados a células inflamatórias.

Balus et al (1985) realizaram estudo experimental e confirmaram que a ETE ocorreu através da epiderme acantótica e/ou folículos hiperplásicos em 13/32 animais inoculados com suspensão de *M. canis* e *T. mentagrophytes*.

Espinel et al. (2004) sugerem que a eliminação ocorre através dos ceratinócitos e das glândulas écrinas. No estudo de Ramdial et al. (2000) a hiperplasia epidérmica pseudoepiteliomatosa foi um achado quase constante na ETE.

No nosso estudo pudemos constatar, assim como os autores acima, que a hiperplasia epidérmica foi fator preponderante à ETE, uma vez que esteve estatisticamente associada ao fenômeno.

O estímulo para a ocorrência de hiperplasia epidérmica ainda não foi elucidado, mas uma interdependência dermo-epidérmica tem sido sugerida (BATRES, 1978). Há necessidade de contato direto do infiltrado com o epitélio, uma vez que granulomas profundos usualmente não apresentam hiperplasia epidérmica (BATRES, 1982).

Malak e Kurban¹³ (apud NAMISATO et al., 1997, p. 171) sumarizaram a função excretora da epiderme propondo o termo “*carthasis*” e postulam que o mecanismo pode ser observado em várias lesões e a íntima interação dermo-epidérmica tem um papel importante neste mecanismo.

Uribe et al (1989 p. 5 tradução nossa) sugerem que na cromomicose a ETE se processa da seguinte maneira: “o fungo entra em contato direto com o epiderme pseudoepiteliomatosa e move-se através dela, em associação com outros elementos do infiltrado, especialmente polimorfonucleares, com o qual forma microabscessos”.

Na paracoccidiodomicose, estes mesmos autores acreditam que a eliminação acontece com a formação de edema progressivo que leva a formação de cavidades intraepiteliais. Neste caso, inicialmente há espongirose e acúmulo de polimorfonucleares, com formação posterior de microabscessos. Notamos no nosso estudo a formação destes em alguns casos analisados (Figuras 24 e 25), mas não

¹³ MALAK, J.A., KURBAN, A.K. “Carthasis”: an excretory function of the epidermis. **British Journal of Dermatology**, v. 84, p. 516-522, 1971.

foi um achado constante, o que sugere que na DJL outros mecanismos estão envolvidos.

Ramdial et al. (2000) destaca que o fator mais importante que determina a ETE é a proximidade do corpo estranho dérmico à epiderme. O autor ainda postula que a deposição de fibronectina por macrófagos na junção dermoepidérmica atua como um gatilho para hiperplasia epidérmica e subsequente ETE.

Leite (1954 p. 96) relata assim a invasão da camada basal pelos parasitas: “posteriormente esta camada é invadida, observando-se parasitas e histiócitos em contacto direto com a membrana basal da epiderme”. Brito e Quaresma (2007 p. 465) também descreveram este achado: “uma faixa clara (Grenz) de espessura variável separa a epiderme do infiltrado; outras vezes a reação produtiva contata a epiderme”. Confirmamos em nosso estudo que o contato do infiltrado é fator determinante da ETE, uma vez que este foi um achado quase constante nos casos em que esta esteve presente.

A presença de neutrófilos no infiltrado parece ser fator determinante na ETE e foi assinalada por diversos autores (OPROMOLLA et al., 2000a; MIRANDA et al., 2010). Zelger et al. (1991) supõem que enzimas lisossomais e proteolíticas neutrofílicas causam degeneração do colágeno dérmico, e que as proteases derivadas dos neutrófilos causam afrouxamento intercelular e alargamento, facilitando a ETE. No nosso estudo a presença de neutrófilos parece ser um fator contribuinte nesses casos, pela sua presença estatisticamente significativa, contribuindo para ratificar estas afirmações.

A ETE pode ser um dos mecanismos pelo qual a epiderme livra a si própria de organismos infecciosos (GOETTE E ROBERTSON, 1984). Pode constituir um mecanismo de defesa secundário pelo qual o indivíduo, em adição com resposta imune celular, tenta eliminar o fungo (BAYOUMI et al., 1978). Este fenômeno pode explicar a positividade diagnóstica do exame direto na DJL pelo método da fita gomada (MIRANDA E SILVA, 2005) ou pela simples raspagem ou curetagem das lesões.

Acreditamos que o fenômeno de ETE na DJL ocorra de forma ativa e que fatores como o contato íntimo do infiltrado com a epiderme, a hiperplasia subjacente e a presença de neutrófilos sejam fundamentais para a sua ocorrência.

7.2.2 Derme e infiltrado inflamatório

Os autores divergem quanto à caracterização da reação granulomatosa na DJL. Carneiro (1952 p. 55) diz que: “não se observa formação definida de granulomas, como ocorre na doença de Lutz-Splendore-Almeida, nem microabscessos”. Lacaz (1959) assinala que na DJL há uma riqueza de parasitas, histiocitose intensa, sem a formação de granulomas individualizados. Rabinowitz e Zaim (1996) dizem que a DJL mostra granulomas histiocísticos do tipo sarcoídico.

Observamos, nos casos analisados, a formação de diversos padrões de resposta granulomatosa. Encontramos, porém, predominância de células gigantes do tipo corpo estranho sobre as células de Langhans, fato observado também por outros autores (LEITE, 1954; OPROMOLLA et al., 2000a; VILANI-MORENO et al. 2005).

Esta característica é mais encontrada nos granulomas do tipo corpo estranho (BRITO E FRANCO, 1994; WEEDON, 2000), e acreditamos que este é o padrão de resposta granulomatosa predominante na DJL, assim como assinalam outros trabalhos (VILANI-MORENO et al. 2005).

Em relação à composição do infiltrado dérmico, o caráter produtivo das lesões dérmicas, diz Leite (1954), é uma das mais notáveis características histológicas da DJL. Fialho (1938) relata que na DJL há uma histiocitose quase pura. Outros autores chamam a atenção para a discreta reação do tipo exsudativo (representada por poucos linfócitos e plasmócitos) e relatam nunca ocorrer fenômenos necróticos, nem formação de microabscessos (LEITE, 1954 p. 92; MORAES, 1962; SILVA et al., 1971; BHAWAN et al., 1976; LACAZ, 1986).

Em nosso estudo a presença quase constante de linfócitos, em maior ou menor grau, com reação exsudativa em 10% e necrose focal em 11% dos casos contrariam estas descrições, fato que foi assinalado por Barruzzi et al. (1967 p. 140) que dizia : "fazendo exceção com o que é classicamente descrito, encontramos em um dos casos necrose limitada a pequena porção da lesão dérmica, com infiltração de polimorfonucleares mais ou menos abundantes. A lesão necrótica era focal". Constatamos ainda, em alguns casos, a formação de verdadeiros abscessos que, pela coloração de Grocott, apresentaram numerosos parasitos no seu interior.

Os neutrófilos são apenas observados na derme superficial de lesões ulceradas (BRITO, 2000; OPROMOLLA et al., 2000a; BRITO E QUARESMA, 2007). Contrariando estes achados da literatura, notamos a presença de neutrófilos isolados no infiltrado dérmico, especialmente nos casos em que houve reação exsudativa e ETE, sem aparente visualização de ulceração.

Os corpos asteróides, descritos desde 1890, são formações que se encontram ocasionalmente no citoplasma de células gigantes das lesões granulomatosas, bem descritos na sarcoidose. Segundo alguns autores estas células constituem mais um elemento para o diagnóstico histológico da DJL (MICHALANY, 1955; MICHALANY E LAGONEGRO, 1963; RODRIGUES E BARRERA, 1997), porém em apenas três biópsias de nosso estudo encontramos sua presença. A escassez de corpos asteróides na DJL foi assinalada em outro estudo (BARUZZI et al., 1967).

7.2.2.1 - Células PG

Considerando a importância das células histiocitárias na composição do granuloma da DJL (destacada nas diversas publicações sobre o tema), dedicamos em nosso estudo atenção especial a célula pseudo-Gaucher. Esta é descrita de longa data na doença, sob diversas denominações, e encontrada no nosso estudo em 69% dos casos, frequência superior às das células de Langhans.

Sua importância é destacada desde as primeiras descrições histopatológicas da doença. Como diz Guimarães e Macedo¹⁴ (apud LEITE, 1954, p. 47): “Para os A.A., os elementos que mais caracterizam esta blastomicose são os grandes histiócitos de citoplasma espumoso, carregado de lipóides”.

Leite (1954 p. 60) assim as descreve: “Em uns pontos, estas células histiocitárias, que apresentam citoplasma finamente vacuolizado, distribuem-se de maneira difusa, e, em outros, agrupam-se para formar autênticos granulomas separados por feixe de fibras colágenas”.

¹⁴ GUIMARÃES, F.N., MACEDO, D.G. Contribuição ao estudo das blastomicoses na Amazônia (Blastomicose Sul-Americana). **Hospital**, v. 38, p. 223-53, 1950.

Moraes (1962 p. 192) na descrição histopatológica de um de seus casos diz: “No interior do infiltrado encontram-se pequenas áreas diferentes, formadas por histiócitos finamente vacuolizados, sem parasitas no interior”.

Outros autores a elas se referem como células ‘xantomizadas’ (MICHALANI E LAGONEGRO, 1963; BARRUZI et al., 1967; AZULAY et al., 1970; OPROMOLLA et al., 2000a). “Alguns elementos histiocitários têm aspecto citoplasmático variado, sendo principalmente os da camada mais profunda da derme, finamente vacuolizados, xantomizados” (BARUZZI, et al., 1967 p.140).

Estas células foram por Bhawan et al. (1976) denominadas células pseudo-Gaucher (PG), denominação que adotamos neste estudo. Este autor as descreveu como grandes macrófagos poligonais com abundante citoplasma claro ou eosinofílico reticular, localizadas principalmente na periferia do granuloma, que contém inclusões semelhantes a agulhas, sem parasitas no citoplasma.

De fato, estas células mostram grandes semelhanças com as células de Gaucher clássicas, que têm como característica principal a aparência de “papel de seda amassado” do citoplasma decorrente da deposição de glucosil ceramida pela deficiência da enzima β -glucocerebrosidase (DUNN et al., 2005).

Entretanto, as células PG são menores (HAYHOE et al., 1979), têm cerca de 20 a 40 microns de largura (raramente 60 microns), núcleos pequenos, ovais, muitas vezes marginais, geralmente individuais e citoplasma abundante (REGAZZOLI et al., 1997; DUNN et al., 2005; KUWATSUKA et al., 2006).

Nelas não há impressão de “papel de seda amassado”, que é característica das células de Gaucher (HAYHOE, et al., 1979; DUNN et al., 2005).

Apresentam estrutura fibrilar do citoplasma (ROBAK et al., 2002; SAITO et al., 2007), porém, não contêm as inclusões tubulares típicas encontradas nas células de Gaucher (CARRINGTON et al., 1992; KUWATSUKA et al., 2006).

A coloração do citoplasma é mais basofílica do que nas células Gaucher clássicas (STEWART E JONES, 1999; DUNN et al., 2005). Devido ao seu aspecto xantomatoso, tentativas de esclarecer a origem lipídica destas células na DJL foram realizadas por diversos autores. Leite (1954 p. 57, grifo nosso) diz que:

Outras áreas do cortes são inteiramente ocupadas por histiócitos de grandes dimensões e citoplasma finamente vacuolizado que constituem grandes massas de tecido neoformado. Nas preparações feitas por congelação e coradas por SUDAN IV fica evidente a característica lipídica do conteúdo histiocitário.

Fialho¹⁵ (apud OPRMOLLA et al., 2000a, p. 6) evidenciou em cortes corados pelo Sudão III grande quantidade de gotículas de lipídios e ésteres colesterínicos com sua birrefringência habitual. Reyes et al. (1960) afirmaram que a coloração pelo Sudão III evidenciou a presença de lipídios no granuloma, referindo também que as estruturas fúngicas exibiam gotas pequenas e grandes de lipídios.

Guimarães e Macedo¹⁶ (apud OPRMOLLA et al., 2000a, p. 6) consideraram o aspecto vacuolar dos macrófagos a imagem negativa da gordura retirada pelo fixador utilizado na preparação.

Contrariando estas afirmações, Azulay et al. (1970) afirmam que as células vacuolizadas não são provocadas por degeneração gordurosa, pois pesquisa de lipídios realizada pelos autores resultou negativa. Estes autores relatam ainda que estas células são fortemente PAS positivas e afirmam: “Aventamos, então, a

¹⁵ FIALHO, A. Blastomicose do tipo "Jorge Lobo". **Hospital (Rio J)**, v. 14, p. 903-918, 1938.

¹⁶ GUIMARÃES, F.N., MACEDO, D.G. Contribuição ao estudo das blastomicoses na Amazônia (Blastomicose Sul-Americana). **Hospital**, v. 38, p. 223-253, 1950.

hipótese da substância PAS positiva ser constituída por polissacarídeos resultantes da decomposição dos parasitas”.

Opromolla et al. (2000a, p. 6) confirma estas afirmações e assim descreve estas células:

O quinto tipo celular era constituído por células com membrana citoplasmática bem evidente, citoplasma de aspecto rendilhado violáceo e núcleo basófilo claro, com grãos de cromatina e nucléolo. Essas células apresentavam forma alongada, às vezes retangular, e se justapunham em algumas ocasiões, lado a lado, como um epitélio. Muitas vezes essas células epitelióides ocupavam áreas mais ou menos extensas do infiltrado, e raras vezes eram vistos fungos em seu interior, quando isso acontecia eram apenas ‘cápsulas’ vazias. Alguns autores a elas se referem como células ‘xantomizadas’, mas não havia lipídios nessas células evidenciadas pelo SUDAN.

Michalani e Lagonegro (1963) afirmam que há um distúrbio local no metabolismo lipídico, cujo substrato anatômico residira nas células xantomatosas.

Na leucemia mielóide crônica (LMC) a ocorrência e a importância destas células foram descritas pela primeira vez por Albrecht (1966). Há relatos de sua presença no mieloma múltiplo (KUWATSUKA et al., 2006; SHENJERE et al., 2008), talassemia (GESUNDHEIT et al., 2006; SHARMA, et al. 2007), síndrome mielodisplásica (STEWART E JONES, 1999; SAITO et al., 2007), leucemia mielóide aguda, leucemia linfoblástica aguda (CARRINGTON et al., 1992), linfoma linfoplasmacítico (ROBAK et al., 2002), linfoma de Hodgkin (ZIDAR et al., 1987), linfoma não-Hodgkin (ALTERINI et al., 1996) e gamopatia monoclonal (REGAZZOLI et al., 1997).

Acredita-se que estas células, quando presentes na medula óssea destes pacientes, seriam manifestações citológicas decorrentes do acúmulo de material birrefringente cristalino nos macrófagos. Este material seria composto de glicocerebrosídeo (o mesmo presente nas células de Gaucher clássicas) e sua

deposição ocorreria por “quebra” acentuada pelos granulócitos, com aumento da produção de glicocerebrosídeo, o qual macrófagos (apesar da função normal da enzima glicocerebrosidase) não conseguiriam metabolizar (HAYHOE et al., 1979; CARRINGTON et al., 1992; DUNN et al., 2005).

Segundo Stewart e Jones (1999) sua presença provavelmente reflete condições de alto *turnover* celular, quando caminhos normais para a sua remoção podem estar saturados.

Além de doenças hematológicas, há relatos de sua presença em infecções por micobactérias. Relata-se sua presença em pacientes com AIDS e infecção por *Mycobacterium avium intracelulare* (SOLIS, 1986; DUNN et al., 2005), *Mycobacterium kansasii* (DUNN, et al., 2005) e *Mycobacterium tuberculosis* (LINKS et al., 1992). Há um relato, ainda, da presença destas células em lesões cutâneas de micobacteriose por *Mycobacterium avium intracelulare* em indivíduo imunossuprimido (KAHN E PHELPS, 1999).

Nas micobacterioses estas células parecem resultar da digestão inadequada de bacilos por histiócitos (DUNN et al., 2005) ou por quebra incompleta das paredes celulares da bactéria (LINKS et al., 1992). Nestes casos os granulomas são formados sem uma reação linfoplasmocitária associada.

Ressalte-se que os pacientes dos casos relatados apresentavam imunodeficiência, com função pobre de histiócitos. Portanto, para estes autores, estas células representariam morfologicamente infecção micobacteriana na imunodeficiência e na sua presença deveria ser realizado tratamento específico (DUNN et al., 2005).

Estudo imuno-histoquímico comprovou que as células PG são CD68 positivas (o que suporta sua origem macrófágica), CD20, CD38 e CD138 negativas (ROBAK et al., 2006). Alguns autores, entretanto, sugerem que estas derivam de células plasmáticas, por sua positividade por fosfatase ácida (REGAZZOLI et al., 1997). Baseado em estudos imunológicos estas células parecem ser macrófagos e não reagem com anticorpos anti-imunoglobulina (SCULLIN et al., 1979; KUWATSUKA et al., 2006).

Segundo Bhawan et al. (1975) na DJL estas se formariam devido incapacidade dos macrófagos em digerir glicoproteínas na cápsula do fungo . Estudos ultraestruturais revelam que este aspecto é resultante de restos da parede celular do fungo que são endocitados pelos macrófagos (SESSO E BARUZZI, 1988).

A expressão crônica antigênica de HLA-DR foi mais ativa nas células de Gaucher do que das células PG, o que pode fornecer evidências do seu papel ativo na estimulação crônica do sistema imune (ROBAK et al., 2002). Kelsey e Geary (1988) relatam que a presença destas células na medula óssea dos pacientes com LMC representariam melhor prognóstico, com aumento da sobrevida, uma vez que estas seriam acumuladas ao longo do decorrer da doença.

A verdadeira origem destas células e o seu papel na DJL ainda não foram esclarecidos e as tentativas de esclarecer a origem lipídica destas células foram controversas. Os autores deste trabalho acreditam que estas células estariam envolvidas com a resposta imunológica ao fungo e com o caráter crônico da doença.

Sua descrição em doenças crônicas em que há deficiência imunológica dos pacientes, a apresentação como grandes aglomerados de células na tentativa

de “conter” o infiltrado (apesar de sua relativa inabilidade em fagocitar o fungo) são fatores que nos levaram a estas observações. Sugerimos, portanto, estudos futuros para compreensão de seu papel.

7.2.3 – Tecido conjuntivo e extensão do infiltrado inflamatório

Em relação ao tecido conjuntivo, observamos fibrose como achado constante nos cortes observados. Há casos em que os feixes colágenos são bastante espessos e separam os lóbulos do infiltrado em nódulos ou lóbulos bem definidos. O encontro de fibrose na DJL é um achado frequentemente relatado (CARNEIRO, 1952 p. 54; LEITE, 1954 p. 57; DIAS et al., 1970; PRADINAUD E TALHARI, 1996; OPROMOLLA et al, 2000a; BRITO E QUARESMA, 2007).

Segundo Opromolla et al. (2000a) o aspecto queilodiano das lesões cutâneas parece não estar relacionado à presença de fibrose, mas sim com a natureza celular do infiltrado, pela grande presença de células macrofágicas, como acontece nos histiocitomas e nos hansenomas. Em nosso estudo, a presença de grande polimorfismo lesional e fibrose em todos os casos possivelmente corroboram esta afirmação.

A incapacidade de eliminar o agente etiológico e / ou seus derivados oferece assim uma fonte persistente de lesão tecidual e inflamação crônica. Isso resulta em fibrose, que é, portanto, um resultado indesejável de um sistema imunológico inato hiperativo (PASARE E MEDZHITOV, 2005). Fibrose é um evento terminal comum da inflamação granulomatosa (BRITO E FRANCO, 1994).

Apesar de suas óbvias distinções etiológicas e clínicas, a maioria das doenças fibróticas têm em comum um estímulo inflamatório persistente de linfócitos

e monócitos, interações que sustentam a produção de fatores de crescimento, enzimas proteolíticas e citocinas fibrogênicas, que em conjunto estimulam a deposição de tecido conjuntivo elementos que remodelam e destroem progressivamente a arquitetura do tecido normal.

A fibrogênese está fortemente ligada com o desenvolvimento de resposta de células T do tipo Th2 CD4+, com secreção de interleucina-4 (IL-4), IL-5 e IL-13 (WYNN, 1995). Na DJL, o perfil mononuclear predominante é Th2 (VILANI-MORENO et al., 2004) o que corrobora sua associação, pela presença de grande quantidade de fibrose observada nos cortes analisados.

Alguns estudos têm indicado que a IL-4 é quase duas vezes mais eficiente na mediação de fibrose, assim como fator transformador de crescimento β (TGF- β), uma outra potente citocina pró-fibrótica que tem sido amplamente estudada (FERTIN et al., 1991; LETTERIO E ROBERTS, 1998).

TGF- β é, sem dúvida, o regulador mais estudado da matriz extracelular e sua produção tem sido associada com o desenvolvimento de fibrose em várias doenças (CLOUTHIER et al., 1997; SIME et al., 1997; SATO et al., 2003). Sua importância na DJL foi demonstrada pela análise imuno-histoquímica de 25 casos de DJL que revelou intensa marcação para TGF- β (XAVIER et al., 2008).

Segundo Lacaz (1986) o comprometimento da derme e a compressão exercida sobre os ductos excretorios de glândulas sebáceas levariam a destruição dessas glândulas, bem como dos folículos pilosos, tornando-os nódulos, o que concorre com o aspecto queloidiano. Entretanto, em nenhum caso analisado observamos a ocorrência de compressão de glândulas. A destruição das

terminações nervosas pode levar a distúrbios de sensibilidade (LEITE, 1954; LACAZ, 1986).

Em nenhum caso analisado no nosso estudo observamos a presença de infiltrado causando compressão e /ou destruição de estruturas nervosas, o que está de acordo com as afirmações de Opromolla et al. (2000a) que não evidenciou dano neural nos casos estudados pela detecção imuno-histoquímica da proteína S-100.

Em relação à extensão do infiltrado inflamatório, segundo Barruzi et al. (1967) e Azulay et al. (1970) não há invasão subcutânea na DJL. Moraes (1962 p. 196) diz:

O parasita não ultrapassa as camadas mais superficiais da hipoderme. A lesão em profundidade detém-se aí. Este fato nos faz prever bons resultados com a cirurgia nos casos em que as lesões forem localizadas nos membros, e não muito extensas.

Silva et al. (1971 p. 4) na sua descrição histopatológica de caso clínico diz “este infiltrado invade a hipoderme e se detém na campanha muscular”. Leite (1954 p. 95) relata “as lesões estendem-se desde o derma papilar até as porções mais profundas da pele, insinuando-se mesmo os histiócitos no hipoderma e camadas musculares subjacentes, cuja dissociação produzem”.

O encontro do parasito na gordura foi anteriormente descrito por Dias et al. (1970), fato que observamos em um caso analisado. Acreditamos que este achado contribui para a recorrência da doença, ratificada na literatura e observada por diversos autores (LEITE, 1954; SILVA et al., 1971; CARNEIRO et al., 2009).

Não encontramos invasão de vasos sanguíneos nos casos analisados. Silva e Neves (1995) referem que, nas formas catenulares do fungo, a célula-filha dificilmente se desgarra e, quando o faz, já atingiu diâmetro que impede a

disseminação linfática. Quando estes ultrapassam os vasos linfáticos estes ficam restritos nos linfonodos, tornando rara a disseminação hematogênica.

Miranda (1972, p. 279) diz:

A disseminação hematogênica é difícil de ser admitida nesta doença, quando levamos em consideração o tamanho do parasita, a rigidez de sua membrana e seu modo de reprodução nos tecidos com manutenção de células fúngicas ligadas e formando longas cadeias.

Concordamos com estes autores, pois, a análise dos vasos sanguíneos não demonstrou a presença do parasita. Alguns autores, entretanto, acreditam que a disseminação hematogênica e por contigüidade não está descartada, devido a profusa extensão das lesões cutâneas em alguns casos (PECHER E FUCHS, 1988; TALHARI et al, 2008).

Leite (1954, p. 91) há 56 anos afirmou: “existe uma notável uniformidade no quadro histológico da doença de Lobo, cujas lesões se repetem de caso para caso, com as mesmas características”. Este estudo sobre a DJL mostra que o conceito de Leite não se confirma, uma vez que se evidenciou polimorfismo lesional, excluindo, portanto, o conceito de monomorfismo de expressão queloidiana, como referido em vários trabalhos publicados.

O presente trabalho pretende extrapolar este conceito de polimorfismo das lesões cutâneas da DJL e comprovar a presença de polimorfismo histopatológico que ressalta pela análise de uma grande casuística apresentada neste estudo. Os padrões histopatológicos podem ser tão diversos quanto as formas clínicas, especialmente em relação às características reacionais da epiderme, ao tipo de reação granulomatosa e composição do infiltrado inflamatório, destacando-se, em especial, a presença de células pseudo-Gaucher (PG).

8. CONCLUSÕES

Quanto à distribuição por idade, sexo, profissão e apresentação clínica os dados foram similares aos da literatura existente.

A localização mais encontrada apresentou-se nos membros inferiores, em desacordo com dados da literatura que descrevem o pavilhão auricular como o local mais acometido.

A epiderme apresentava na maioria dos casos aspecto hiperplásico, diferentemente do aspecto atrófico citado como padrão de espessura na maioria dos trabalhos.

Constatou-se ETE do fungo em cerca de 1/3 dos casos.

A apresentação clínica predominante nos casos em que houve ETE foi a queloidiana.

Verificou-se relação estatisticamente significativa entre a ocorrência de ETE e presença de hiperkeratose e parakeratose na camada córnea, presença de neutrófilos no infiltrado e hiperplasia epidérmica.

Não houve relação estatisticamente significativa entre a ocorrência de ETE e o aspecto clínico da lesão e nem com a presença de ulceração.

Linfócitos, macrófagos e células gigantes do tipo corpo estranho foram as células predominantes do infiltrado inflamatório e a fibrose dérmica constituiu-se achado constante nos casos examinados.

Células PG estavam presentes em grande número, sem correlação com o aspecto clínico ou ETE. Estudos futuros deverão esclarecer sua verdadeira origem e seu papel na resposta imunológica ao fungo.

Apenas um autor referiu um caso no qual fungos isolados eram visualizados na gordura subcutânea. Este achado provavelmente está relacionado com a grande recidiva da doença, ratificada na literatura.

REFERÊNCIAS

- ABREU, W.M., MIRANDA, J.L. Microscopia eletrônica scanning: agente da micose de Jorge Lobo. **Anais brasileiros de dermatologia**, v. 47, p. 115-24, 1972.
- ALBERTO, E., PANIZ-MONDOLFI, M.D., OSCAR, R.J., LUISANA, D.J., Lobomycosis in Venezuela. **International Journal of Dermatology**, v. 46, p. 180–185, 2007.
- ALBRECHT, M. "Gaucher-Zellen" bei chronisch myeloischer Leukämie. **Blut**, v. 13, p. 169-79, 1966.
- AL-DARAJI, W.I. Cutaneous lobomycosis: a delayed diagnosis. **The American Journal of dermatopathology**, v. 30, n. 6, p. 575-577, 2008.
- ALTERINI R., RIGACCI L., STEFANNACCI, S. Pseudo-Gaucher cells in the bone marrow of a patient with centrocytic nodular non-Hodgkin's lymphoma. **Haematologica**, v. 81, n. 3, p. 282-283, 1996.
- ARSECULERATNE, S.N., PANABOKKE R.G., ATAPATU D.N. Lymphadenitis, transepidermal elimination and unusual histopathology in human rhinosporidiosis. **Mycopathologia**, v. 153, n.2, p. 57-69, 2002.
- AZADEH, B., ABDULLA, F. Transepidermal elimination in cutaneous leishmaniasis. **Acta dermato-venereologica**, v. 75, p. 159, 1994.
- AZULAY, R.D., ANDRADE, L.C., SILVA, D., CARNEIRO J.: Reprodução experimental da Blastomicose de Jorge Lobo. **Anais brasileiros de dermatologia**, v. 43, n. 4, p. 161-266, 1968.
- _____, CARNEIRO, J.A., ANDRADE, L.M.C. Blastomicose de Jorge Lobo. Contribuição ao estudo da etiologia, inoculação experimental, imunologia e patologia da doença. **Anais brasileiros de dermatologia**, v. 45, p. 47-66, 1970.
- BAE, G.Y., LEE, H.W., CHANG, S.E., MOON, K.C., LEE, M.W., CHOI, J.H., KOH, J.K. Clinicopathologic review of 19 patients with systemic candidiasis with skin lesions. **International journal of dermatology**, v. 44, n. 7, p. 550-555, 2005.
- BALUS, L., CAPRILLI, F., FULVI, R., MERCANTINI, R., PALAMARA, G. An experimental model for transepidermal elimination of a dermatophytic granuloma. **Mykosen**, v. 28, n. 4, p. 195-199, 1985.
- BARD, J.W. Transepidermal elimination in popular mucinosis. **Archives of dermatology**, v. 119, p.95-97, 1983.
- BARDACH, H. Granuloma annulare with transfollicular perforation. **Journal of cutaneous pathology**, v. 4, p. 99-104, 1977.
- _____. Perforating lichen nitidus. **Journal of cutaneous pathology**, v. 8, p. 111-116, 1981.

BARR, R.S., SIEGAL, J.M., GRAHAM, J.H. Elastosis perforans serpiginosa associated with morphea. **Journal of american academy of dermatology**, v. 3, p. 19-22, 1980.

BARUZZI, R.G., D' ANDRETTA Jr. C., CARVALHAL, S., RAMOS, O.L., PONTES, P.L. Ocorrência de blastomicose queloidiana entre os índios caiabi. **Revista do Instituto de Medicina Tropical de São Paulo**, v. 9, n. 3, p. 135- 142, 1967.

_____, R.G., LACAZ, S., SOUZA, P.A. Historia natural de doença de Jorge Lobo, ocorrência entre os índios Caiabi (Brasil Central). **Revista do Instituto de Medicina Tropical de São Paulo**, v. 21, p. 302–338, 1979.

_____, MARCOPITO, L.F., MICHALANY, N.S., LIVIANU, J., PINTO, N.R. Early diagnosis and prompt treatment by surgery in Jorge Lobo's disease (Keloidal Blastomycosis). **Mycopathologia** v. 74, n. 1, p. 51–54, 1981.

_____, RODRIGUES, D.A., MICHALANY, N.S., SALOMAO, R. Squamous-cell carcinoma and lobomycosis (Jorge Lobo's disease). **International journal of dermatology**, v. 28, p.183-185, 1989.

BATRES, E., WOLF, J.E., RUDOLPH A.H., KNOX J.M. Transepithelial elimination of cutaneous chromomycosis. **Archives of dermatology**, v. 114, p. 1231-1232, 1978.

_____, E., KLIMA, M., TSCHEN, J. Transepidermal elimination in cutaneous sarcoidosis. **Journal of cutaneous pathology**, v. 9, p. 50-54, 1982.

BAYOUMI, A.H., GASKELL, S., MARKS, R. Development of a model for transepidermal elimination. **The British journal of dermatology**, v. 99, p. 611-620, 1978.

BERMUDEZ, L., VAN BRESSEM, M.F., REYES-JAIMES, O., SAYEGH, A.J., PANIZ-MONDOLFI, A.E. Lobomycosis in Man and Lobomycosis like Disease in Bottlenose Dolphin, Venezuela. **Emerging infectious diseases**, v. 15, n. 8, p. 1301-1303, 2009.

BESSIS, D., REBORA, A., RONGIOLETTI, F. Multiple cutaneous myxoid cysts with transepidermal elimination. **The British journal of dermatology**, v. 159, n. 4, p. 988-990, 2008.

BHAWAN, J., BAIN, R.W., PURTILO, D.T., GOMEZ, N., DEWAN, C., WHELAN, C.F., DOLORUM, S.M., EDELSTEIN, L. Lobomycosis: An electronmicroscopic, histochemical and immunological study. **Journal of cutaneous pathology**., v. 3, n. 1, p. 5-16, 1976.

_____, MALHOTRA, R., NAIK, D.R. Gaucher-like cells in a granular cell tumor. **Human pathology**, v. 14, p. 730-733, 1983.

BORELLI, D. Lobomycosis experimental. **Dermatologia Venezuelana**, v. 3, p. 72-82, 1962.

_____. Lobomycosis: nomenclatura de su agente (revisión crítica). **Medicina cutánea ibero-latino-americana**, v. 3, n. 2, p. 151-156, 1968.

_____. La reservarea de la lobomycosis. Comentarios a un trabajo del Dr. Carlos Peña sobre dos casos colombianos. **Mycopathologia**, v. 37, p. 145-149, 1969.

BRITO, A.C. **Lobomycose**. In: Sampaio SAP, Rivitti EA. Dermatologia. São Paulo: Artes Médicas, 2000. p. 544-555.

_____, QUARESMA J.A.S. Lacaziose (doença de Jorge Lobo): revisão e atualização. **Anais brasileiros de dermatologia**, v. 82, n. 5, p. 461-474, 2007.

BRITO, T., FRANCO, M.F. Granulomatous inflammation. **Revista do Instituto de Medicina Tropical de São Paulo**, v.36, n.2, p. 185-192, 1994.

BRUN, A.M. Lobomycosis in three Venezuelan patients. **International journal of dermatology**, v. 38, p. 302–305, 1999.

BURNS, R.A., TOY, J.S., WOODS, C. Report of the first human case of lobomycosis in the United States. **Journal of clinical microbiology**, v.38, p. 1283–1285, 2000.

CÁCERES, S., RODRÍGUEZ-TORO, G. Lobomycosis de 35 años de evolución. **Revista da Sociedade Colombiana de Dermatologia**, v. 1, p. 43–45, 1991.

CALDWELL, D.K., CALDWELL, M.C., WOODARD, J.C., AJELLO, L., KAPLAN, W., MCLURE, H.M. Lobomycosis as a disease of the Atlantic bottle-nosed dolphin (*Tursiops truncatus*). **The American journal of tropical medicine and hygiene**, v. 24, p. 105–114, 1975.

CAMARGO, Z.P., BARUZI, R.G., MAEDA, S.M., FLORIANO M.C. Antigenic relationship between *Loboa lobo* and *Paracoccidioides brasiliensis* as shown by serological methods. **Medical mycology**, v. 36, n. 6, p. 413-417, 1998.

CARNEIRO, F.P., MAIA, L.B., MORAES, M.A.P., MAGALHÃES, A.V., VIANNA, L.M.S., ZANCANARO, P.C.Q., REIS, C.M. Lobomycosis: diagnosis and management of relapsed and multifocal lesions. **Diagnostic microbiology and infectious disease**, v. 65, n. 1, p.62-64, 2009.

CARNEIRO, L.S. **Contribuição ao estudo microbiológico do agente etiológico da doença Jorge lobo**. 1952. Tese. Universidade Federal de Pernambuco. Recife. Pernambuco.

CARRINGTON, P.A., STEVENS, R.F., LENDON, M. Pseudo-Gaucher cells. **Journal of clinical pathology**, v. 45, n. 4, p. 360, 1992.

CHAMBERS, T.J. Multinucleate giant cells. **The Journal of Pathology**, v. 126, n. 6, p. 125-148, 1978.

CIFERRI, R., AZEVEDO, P.C., CAMPOS, S., CARNEIRO, L.S. Taxonomy of Jorge Lobo's disease fungus. **Instituto de Micologia da Universidade de Recife**, v. 53, p. 1-21, 1956.

CLOUTHIER, D.E., COMERFORD, S.A., HAMMER, R.E. Hepatic fibrosis, glomerulosclerosis, and a lipodystrophy-like syndrome in PEPCK-TGF- β 1 transgenic mice. **The Journal of clinical investigation**, v. 100, p. 2697–2713, 1997.

CUCE, L.C., WROCLAWSKI, E.L., SAMPAIO, S.A. Treatment of paracoccidioidomycosis, candidiasis, chromomycosis, lobomycosis and mycetoma with ketoconazole. **International journal of dermatology**, v. 19, p. 405–408, 1980.

DE VRIES G.A., LAARMAN J.J. A case of Lobo's disease in the dolphin *Sotalia guianensis*. **Aquatic Mammals**, v. 1, p. 26–33, 1973.

DIAS, L.B., SAMPAIO, M.M., SILVA D. Jorge Lobo's disease. Observations on its epidemiology and some unusual morphological forms of the fungus. **Revista do Instituto de Medicina Tropical de São Paulo**, v. 12, p. 8-15, 1970.

DUNN, P., KUO, M.C., SUN, C.F. Pseudo-Gaucher cells in mycobacterial infection: a report of two cases. **Journal of clinical pathology**, v. 58, n. 10, p. 1113-1134, 2005.

ELSAYED, S., KUHN, S.M., BARBER, D; CHURCH, D. L., ADAMS, S., KASPER, R. Human case of Lobomycosis. **Emerging infectious diseases**, v. 10, n. 4, p. 715–718, 2004.

ESPINEL, M.A., MARTIN-JARAMILLO, J.A., MELENDEZ-GUERRERO, B., VASQUEZ-NAVARRETE, S. Leishmaniasis com fenômeno de eliminação transepidermica. Descrição de dos casos em pacientes com sida. **Actas dermatofiliográficas**, v. 95, n. 6, p. 390-393, 2004.

ESTERRE, P., PRADINAUD, R., RAVISSE, P. Étude immunohistochimique de la lésion cutanée de lobomycose. **Journal de mycologie médicale**, v. 1, p. 276-283, 1991.

FERTIN, C., NICOLAS, J.F., GILLERY, P., KALIS, B., BANCHEREAU, J., MAQUART, F.X. Interleukin-4 stimulates collagen synthesis by normal and scleroderma fibroblasts in dermal equivalents. **Cellular and molecular biology**, v. 37, n. 8, p. 823–829, 1991.

FISCHER, M., CHRUSCIAK T. A., REINEL, D., TALHARI, S. Successful treatment with clofazimine and itraconazole in a 46 year old patient after 32 years duration of disease. **Hautarzt**, v. 53, n. 10, p. 677-681, 2002.

FONSECA FILHO, O., AREA LEÃO, A.E. Contribuição para o conhecimento das granulomatoses blastomycoides: o agente etiológico da doença de Jorge Lobo. **Revista Medicina Cirurgica Brasil**, v. 48, p. 147-158, 1940.

FONSECA, O.J.M., LACAZ, C.S. Estudo de culturas isoladas de blastomicose queloidiforme (doença de Jorge Lobo). Denominação ao seu agente etiológico. **Revista do Instituto de Medicina Tropical de São Paulo**, v. 13, n. 4, p. 225-251, 1971.

GARTMANN, H. Transepidermale ausscheidung Von navus-und melanomzellen. **Hautarzt**, v. 33, p. 495-497, 1982.

GESUNDHEIT, B., OR, R., AMAR, R., FILON, D., GAIL, A. Gaucher-like cells in beta-thalassemia patient after bone marrow transplantation. **Journal of pediatric hematology/oncology**, v. 28, p. 203-204, 2006.

GOETTE, D.K. Transepidermal elimination in brotomycosis. **International journal of dermatology**, v. 20, p. 198-200, 1981.

_____, ROBERTSON, D. Transepithelial elimination in chromomycosis. **Archives of dermatology**, v. 120, p. 400-401, 1984.

GOLCMAN, B., YAGIMA, M.E. Blastomicose queiloideana de Jorge Lobo. Tratamento cirúrgico de 2 casos. **Anais brasileiros de dermatologia**, v. 48, p.1-5, 1973.

GUIMARÃES, F.N. Inoculações em hamsters da blastomicose queloidiforme sul-americana, da blastomicose queloidiforme (Doença de Lobo) e da blastomicose dos índios Tapajos-Xingu. **Hospital**, v. 66, n. 3, p. 581-593, 1964.

HARO, R., REVELLES, J.M., ÂNGULO, J., FARIÑA, M.D.E.L.C, MARTÍN, L., REQUENA, L. Plaque-like osteoma cutis with transepidermal elimination. **Journal of cutaneous pathology**, v. 36, n. 5, p. 591-593, 2009.

HAUBOLD, E.M., COOPER, C.R., WEN, J.W., MCGINNIS, M.R., COWAN, D.F. Comparative morphology of *Lacazia loboi* (syn. *Loboa loboi*) in dolphins and humans. **Medical mycology**, v. 38, p. 9–14, 2000.

HAYHOE, F.G., FLEMANS, R.J., COWLING, D.C. Acquired lipidosis of marrow macrophages: birefringent blue crystals and Gaucher-like cells, sea-blue histiocytes, and grey-green crystals. **Journal of clinical pathology**, v. 32, n. 5, p. 420-428, 1979.

HERR, R.A., TARCHA, E.J., TABORDA, P.R., TAYLOR, J.W., AJELLO, L., MENDOZA, L. Phylogenetic analysis of *Lacazia loboi* places this previously uncharacterized pathogen within the dimorphic Onygenales. **Journal of clinical microbiology**, v. 39, p. 309-314, 2001.

HILL, J.O. CD4+ T cells cause multinucleated giant cells to form around *Cryptococcus neoformans* and confine the yeast within the primary site of infection in the respiratory tract. **The Journal of experimental medicine**, v. 175, p. 1685-1695, 1992.

HIRSCH, B.C., JOHNSON, W.C. Concepts of granulomatous inflammation. **International journal of dermatology**, v. 23, p. 90-100, 1984a.

JAKUBZICK, C., WEN, H., MATSUKAWA, A., KELLER, M., KUNKEL, S.L., HOGABOAM, C.M. Role of CCR4 ligands, CCL17 and CCL22, during *Schistosoma mansoni* egg-induced pulmonary granuloma formation in mice. **The American journal of pathology**, v. 165, .n. 4, p. 1211-1221.

JARAMILLO, D., CORTES, A., RESTREPO, A., BUILES, M., ROBLEDO, M. Lobomycosis. Report of the eighth Colombian case and review of the literature. **Journal of cutaneous pathology**, v. 3, n. 4, p. 180-189, 1976.

KAHN, H., PHELPS, R.G. Pseudogaucher Cells in Cutaneous Mycobacterium Avium Intracellulare Infection: Report of a Case. **The American Journal of dermatopathology**, v. 21, n. 1, p. 51-54, 1999.

KELSEY, P.R., GEARY, C.G. Sea-blue histiocytes and Gaucher cell in bone marrow of patients with chronic myeloid leukaemia. **Journal of clinical pathology**, v. 41, p. 960-962, 1988.

KUWATSUKA, Y., SUZUKI, R., ICHIHASHI, R., KODERA, Y. Pseudo-Gaucher cells in light chain plasma cell myeloma. **American journal of hematology**, v. 81, n. 6, p. 468-469, 2006.

LACAZ, C.S. Aspectos clínicos e epidemiológicos das micoses profundas na América do Sul. **Revista do Instituto de Medicina Tropical de São Paulo**, v. 1, n.2, p. 150-164, 1959.

_____, BARUZZI, R.G., ROSA M.C.B. **Doença de Jorge Lobo**. São Paulo: USP-IPSI, 1986.

_____, PORTO, E., MARTINS J.E.C., HEINS-VACCARI E.M., MELO N.T. **Tratado de Micologia Médica**. 9 ed. São Paulo: Savier; 2002. p. 462-478.

LADMAN, G., VELLUDO, M.A., LOPES, J.A., MENDES E. Crossed-antigenicity between the aetiologic agents of lobomycosis and paraccocidiomycosis evidenced by an immunoenzymatic method. **Allergologia et immunopathologia**, v. 16, n. 4, p. 215-218, 1988.

LANGERON, M., VANBREUSEGHEM, R. La blastomycose chéloidienne ou maladie de Lobo. In: **Précis de Mycologie**. 2. ed. Paris: Masson. 1952. p. 490-491.

LEITE, J.M. **Doença de Jorge Lobo. Contribuição ao seu estudo anatomo-patológico**. 1954. Tese. Universidade Federal do Pará. Belém. Pará.

LETTERIO, J.J., ROBERTS, A.B. Regulation of immune responses by TGF- β . A comprehensive review of the biological activities of TGF- β in health and disease. **Annual review of immunology**, v. 16, p. 137–161, 1998.

LINKS, T.P., KARRENBELD, A., STEENSMA, J.T., WEITS, J., VAN DER JAGT, E.J., POSTMUS, P.E. Fatal respiratory failure caused by pulmonary infiltration by pseudo-Gaucher cells. **Chest**, v. 101, n. 1, p. 265–266, 1992.

MADEIRA, S., OPROMOLLA, D.V.A, BELONE, A.F.F. Inoculation of BALB/c mice with *Lacazia loboi*. **Revista do Instituto de Medicina Tropical de São Paulo**, v. 42, n. 5, p. 239-243, 2000.

MARCOS, E.V., SOUZA, F.C., TORRES, E.A., LAURIS, J.R., OPROMOLLA, D.V.A. Study of the association between human leukocyte antigens and Jorge Lobo's

disease. **Revista da Sociedade Brasileira de Medicina Tropical**, v. 38, n. 5, p. 399-401, 2005.

MAYORAL, F., PENNEYS, N.S. Disseminated histoplasmosis presenting as a transepidermal elimination disorder in a AIDS victim. **Journal of the American Academy of Dermatology**, v. 13, p. 842-844, 1985.

MCINNES, A., RENNICK, D.M. Interleukin 4 induces cultured monocytes/macrophages to form giant multinucleated cells. **The Journal of experimental medicine**, v. 167, p. 598-611, 1988.

MENDOZA, L., SILVA, V. The use of Phylogenetic analysis to investigate uncultivated microbes in medical mycology. In: SAN-BLAS, G., CALDERONE, R.A. (Ed.). **Pathogenic Fungi**. Structural Biology and Taxonomy. Norfolk, England: Caister Academic Press. 2004, p. 276-298.

_____, BELONE, A.F., VILELA, R., REHTANZ, M., BOSSART, G.D., REIF, J.S., FAIR, P.A., DURDEN, W.N., LEGER, J., TRAVASSOS, L.R., ROSA, P.S. Use of sera from humans and dolphins with leishmaniasis and sera from experimentally infected mice for Western blot analyses of *Leishmania* antigens. **Clinical and vaccine immunology**, v. 15, n. 1, p. 164-167, 2008.

MICHALANY, J. Corpos asteróides nas lesões granulomatosas, com especial referência à blastomicose ou doença de Jorge Lobo. **Revista da Associação Médica Brasileira**, v. 2, p. 61-68, 1955.

_____, LAGONEGRO, B. corpos asteróides na blastomicose de Jorge Lobo. **Revista do Instituto de Medicina Tropical de São Paulo**, v. 5, n. 1, p. 33-36, 1963.

MIGAKI, G., VALÉRIO, M.G., IRVINE, B., GARDNER, F.M. Lobo's disease in an Atlantic bottle-nosed dolphin. **Journal of the American Veterinary Medical Association**, v. 159, p. 578-582, 1971.

MIRANDA, J. L. lobomicose (Blastomicose queloidiforme, micose de Jorge Lobo morbus Jorge Lobo). **Anais brasileiros de dermatologia**, v. 47, p. 273-282, 1972.

MIRANDA, M.F., SILVA, A.J. Vinyl adhesive tape also effective for direct microscopy diagnosis of chromomycosis, lobomycosis and paracoccidioidomycosis. **Diagnostic microbiology and infectious disease**, v. 52, p. 39-43, 2005.

_____, COSTA, V.S., BITTENCOURT, M.S.B., BRITO, A.C. Eliminação transepidermica de parasitas na Doença de Jorge Lobo. **Anais Brasileiros de Dermatologia**, v. 85, n. 1, p. 39-43, 2010.

MISAGO, N., MORI, T., YOSHIOKA, M., NARISAWA, Y. Digital superficial angiomyxoma. **Clinical and Experimental dermatology**, v. 32, p. 536-538, 2007.

MORAES, M.P.A. Blastomicose tipo Jorge lobo. Seis novos casos encontrados no Estado do Amazonas-Brasil. **Revista do Instituto de Medicina Tropical de São Paulo**, v. 4, n. 3, p. 187-197, 1962.

_____, OLIVEIRA, W. R. Novos casos de micose de Jorge Lobo encontrados em Manaus, Amazonas (Brasil). **Revista do Instituto de Medicina Tropical de São Paulo**, v. 4, p. 403-406, 1962.

MOTTA, R. L. **Avaliação da resposta humoral a antígenos de *Lacazia loboi* utilizando soros de pacientes com lacaziose**. 2008. Tese. Universidade Federal de Minas Gerais. Belo Horizonte. Minas Gerais.

MURDOCH, M.E., REIF, J.S., MAZZOIL, M., MCCULLOCH, S.D., FAIR, P.A., BOSSART, G.D. Lobomycosis in bottlenose dolphins (*Tursiops truncatus*) from the Indian River Lagoon, Florida: estimation of prevalence, temporal trends, and spatial distribution. **EcoHealth**, v. 5, p. 289–297, 2008.

NAMISATO, M., KAKUTA, M., KAWATSU, K., OBARA, A., IZUMI, S., OGAWA, H. Transepidermal elimination of lepromatous granuloma: a mechanism for mass transport of viable bacilli. **Leprosy Review**, v. 68, n. 2, p. 167-172, 1997.

OPROMOLLA, D.V.A, VILANI-MORENO, F.R. Determinação da viabilidade do *Paracoccidioides loboi* em biópsias de pacientes portadores de doença de Jorge Lobo. **Anais brasileiros de dermatologia**, v. 72, n. 5, p. 433-437, 1997.

_____, MADEIRA, S., BELONE, A.F., VILANI-MORENO, F.R. Jorge Lobo's disease: experimental inoculation in Swiss mice. **Revista do Instituto de Medicina Tropical de São Paulo**, v. 41, n. 6, p. 359-364, 1999.

_____, BELONE, A.F., TABORDA, P.R., TABORDA, V.B. Correlação clinicopatológica em 40 casos novos de lobomicose. **Anais brasileiros de dermatologia**, v. 75, p. 425-434, 2000a.

_____, NOGUEIRA, M.E.S. Inoculation of *Lacazia loboi* into the subcutaneous tissue of the hamster cheek pouch. **Revista do Instituto de Medicina Tropical de São Paulo**, v. 42, n. 3, p. 119-123, 2000b.

_____, BELONE, A.F., TABORDA, P.R., ROSA, P.S. Lymph node involvement in Jorge Lobo's disease. Report of two cases: tropical medicine. **International journal of dermatology**, v. 42, p. 938–941, 2003.

PANIZ-MONDOLFI, A.E., JAIMES, O.R., JONES, L.D. Lobomycosis in Venezuela. **International Journal of Dermatology**, v. 46, p. 180–185, 2007.

PARRA, C.A. Transepidermal elimination in necrobiosis lipoidica. **The British Journal of Dermatology**, v. 96, p. 83-86, 1977.

PASARE, C., MEDZHITOV, R. Toll-like receptors: linking innate and adaptive immunity. **Advances in Experimental Medicine and Biology**, v. 560, p. 11-18, 2005.

PATEL, R.R., ZIRVI, M., WALTERS, R.F., KAMINO, H. Acquired perforating calcific collagenosis after topical calcium chloride exposure. **Journal of cutaneous pathology**, v. 37, n. 5, p. 593-596, 2009.

PECHER, S.A., FUCHS, J. Cellular immunity in lobomycosis (keloidal-blastomycosis). **Allergologia et immunopathologia**, v. 16, p. 413-415, 1988.

PRADINAUD, R., TALHARI, S. Lobomycose. *Encycl Méd Chir (Elsevier, Paris)*, **Maladies infectieuses**, 1996, p. 8-608-A-10.

PREMALATHA, S., YESUDIAN, P., THAMBIAH, A.S. Periumbilical pseudoxanthoma elasticum with transepidermal elimination. **International journal of dermatology**, v. 10, p. 604-605, 1982.

QUARESMA, J.A., UNGER, D., PAGLIARI, C., SOTTO, M.N., DUARTE, M.I.S., DE BRITO, A.C. Immunohistochemical study of Langerhans cells in cutaneous lesions of the Jorge Lobo's disease. **Acta Tropica**, v. 114, n. 1, p. 59-62, 2010.

RABINOWITZ, L.O., ZAIM, M.T. A clinicopathologic approach to granulomatous dermatoses. **Journal of the American Academy of Dermatology**, v. 35, p. 588-600, 1996.

RAMDIAL, P.K., KHARSANY, A.B., REDDY, R., CHETTY, R. Transepidermal elimination of cutaneous vulval granuloma inguinale. **Journal of cutaneous pathology**, v. 27, n. 10, p. 493-499, 2000.

_____, CALONJE, E., SING, Y., CHOTEY, N.A., ABOOBAKER, J. Molluscum-like cutaneous cryptococcosis: a histopathological and pathogenetic appraisal. **Journal of cutaneous pathology**, v. 35, p. 1007-1013, 2008.

REGAZZOLI, A., POZZI, A., ROSSI, G. Pseudo-Gaucher plasma cells in the bone marrow of a patient with monoclonal gammopathy of undetermined significance. **Haematologica**, v. 82, p. 727, 1997.

REYES, O., GOIHAMAN, M., GOLDSTEIN, C. Blastomycosis Queloidiana o enfermedad de Jorge Lobo. **Dermatologia Venezolana**, v. 2, p. 245-255, 1960.

ROBAK, T., URBAŃSKA-RYŚ, H., JERZMANOWSKI, P., BARTKOWIAK, J., LIBERSKI, P., KORDEK, R. Lymphoplasmacytic lymphoma with monoclonal gammopathy-related pseudo-Gaucher cell infiltration in bone marrow and spleen--diagnostic and therapeutic dilemmas. **Leukemia & lymphoma**, v. 43, n. 12, p. 2343-2350, 2002.

RODRÍGUEZ, G., BARRERA, G.P. The asteroid bodies of lobomycosis. **Mycopathologia**, v. 136, p. 71-74, 1996.

ROSA, P.S., SOARES, C.T., BELONE, A.F., VILELA, R., URA, S., FILHO, M.C., MENDOZA, L. Accidental Jorge Lobo's disease in a worker dealing with *Lacazia loboi* infected mice: a case report **Journal of medical case reports**, v.3, p. 1-5, 2009.

ROTSTEIN, D.S., BURDETT, L.G., MCLELLAN, W., SCHWACKE, L., ROWLES, T., TERIO, K.A., SCHULTZ, S., PABST, A. Lobomycosis in offshore bottlenose Dolphins (*turpiops truncatus*) North Carolina. **Emerging infectious diseases**, v. 15, n. 4, p. 588-590, 2009.

SAITO, T., USUI, N., ASAI, O., DOBASHI, N., IDA, H., KAWAKAMI, M., YANO, S., OSAWA, H., TAKEI, Y., TAKAHARA, S., OGASAWARA, Y., YAMAGUCHI, Y., MINAMI, J., AIBA, K. Pseudo-Gaucher cell proliferation associated with myelodysplastic syndrome. **International journal of hematology**, v. 85, n. 4, p. 350-353, 2007.

SALGADO, C.G., TAVARES, L.S.A., PLAUTZ, H.L., DA SILVA, M.B., YAMANO, S.S.P., DA COSTA, P.F., HAMOY, I.G., MARINHO, A.N.R, SANTOS, A.K., SALGADO, U.I., DA SILVA, J.P. Enzymatic isolation of *Lacazia loboi* cells from skin lesions of lobomycosis. **Medical mycology**, v. 47, n. 2, p. 119-123, 2009

SAMPAIO, M.M., BRAGA-DIAS, L. Experimental infection golden hamster (*Mesocricetus auratus*). **Revista do Instituto de Medicina Tropical de São Paulo**, v. 12, p. 115-120, 1970.

_____, BRAGA-DIAS, L. The armadillo *Eupharactus sexcintus* as suitable animal for experimental studies of Jorge Lobo's disease. **Revista do Instituto de Medicina Tropical de São Paulo**, v. 19, n. 4, p. 215-250, 1977.

_____, BRAGA-DIAS, L., SCAFF, L. Bizarre forms of aetiologic agent in experimental Jorge Lobo's disease in tortoises. **Revista do Instituto de Medicina Tropical de São Paulo**, v. 13, n. 3, p. 191-193, 1971.

SATO, M., MURAGAKI, Y., SAIKA, S., ROBERTS, A.B., OOSHIMA, A. Targeted disruption of TGF- β 1/Smad3 signaling protects against renal tubulointerstitial fibrosis induced by unilateral ureteral obstruction. **The Journal of clinical investigation**, v. 112, p. 1486-1494, 2003.

SCULLIN, D.C., SHELBURNE J. D., COHEN, H.J. Pseudo-Gaucher cells in multiple myeloma. **The American journal of medicine**, v. 67, n. 2, p. 347-352, 1979.

SESSO, A., FARIA, F.P., BARRUZI, R.G. The causative agent of Jorge lobo's disease the fungus may be seen extracellularly tightly encircled by histiocytes. Observation at the transmission and scanning electron microscopes. **Revista do Instituto de Medicina Tropical de São Paulo**, v. 35, n. 3, p. 305-306, 1993.

SHARMA, P., KHURANA, N., SINGH, T. Pseudo-Gaucher cells in Hb E disease and thalassemia intermedia. **Hematology**, v.12, n. 5, p. 457-459, 2007.

SHENJERE, P., ROY, A., EYDEN, B., BANERJEE, S.S. Pseudo-Gaucher cells in multiple myeloma. **International journal of surgical pathology**, v. 16, n. 2, p. 176-179, 2008.

SILVA D, BRITO, A.C., LOUREIRO, A.A.P. Micose de Jorge Lobo de localização insólita. **Anais brasileiros de dermatologia**, v. 46, p. 1-6, 1971.

_____. Treatment of Lobo's disease with clofazimine [in French]. **Bulletin de la Société de pathologie exotique et de ses filiales**, v. 71, n. 6, p. 409-412, 1978.

_____. Estudo Experimental da micose de Lobo. **Anais brasileiros de dermatologia**, v. 69, p. 88-91, 1994.

_____, BRITO, A.C. Formas clínicas não usuais da micose de Lobo. **Anais brasileiros de dermatologia**, v. 69, n. 2, p. 133-136, 1994.

_____, NEVES, C. Dois casos novos da micose de Jorge Lobo. **Anais brasileiros de dermatologia**, v. 70, n. 2, p. 127-129, 1995.

SILVA, M.E., KAPLAN, W., MIRANDA, J.L. Antigenic relationships between *Paracoccidioides lobo* and other pathogenic fungi determined by immunofluorescence. **Mycopathologia**, v. 36, n. 2, p. 97-106, 1968.

SIME, P.J., XING, Z., GRAHAM, F.L., CSAKY, K.G., GAULDIE, J. Adenovector-mediated gene transfer of active transforming growth factor- β 1 induces prolonged severe fibrosis in rat lung. **The Journal of clinical investigation**, v. 100, p. 768-776, 1997.

SOLIS, O.G., BELMONTE, A.H., RAMASWAMY, G., TCHERTKOFF, V. Pseudogaucher cells in Mycobacterium avium intracellulare infection in acquired immune deficiency syndrome (AIDS). **American journal of clinical pathology**, v. 85, p. 233-235, 1986.

STEWART, A.J., JONES, R.D.G. Pseudo-Gaucher cells in myelodysplasia. **Journal of clinical pathology**, v. 52, p. 917-918, 1999.

SYMMERS, W.S. A possible case of Lobo's disease acquired in Europe from a bottle-nosed dolphin (*Tursiops truncatus*). **Bulletin de la Société de pathologie exotique et de ses filiales**, v. 76, p. 777-784, 1983.

TABORDA, P.R., TABORDA, V.A., MCGINNIS, M.R. *Lacazia lobo* General Nov, comb. Nov, the etiologic agent of Lobomycosis. **Journal of clinical microbiology**, v. 37, p. 2031-2033, 1999a.

TABORDA, V.A, TABORDA, P.R., MCGINNIS, M.R. Constitutive melanin in the cell wall of the etiologic agent of lobo's disease. **Revista do Instituto de Medicina Tropical de São Paulo**, v. 41, n. 1, p. 9-12, 1999b.

TALHARI, C., CHRUSCIAK-TALHARI, A., DE SOUZA, J.V., ARAÚJO, J.R., TALHARI, S. Exfoliative cytology as a rapid diagnostic tool for lobomycosis. **Mycoses**, v. 52, n. 2, p. 187-189, 2009.

_____, OLIVEIRA, C.B., SANTOS, M.N.S., FERREIRA, L.C., TALHARI, S. Disseminated lobomycosis. **International journal of dermatology**, v. 47, p. 582-583, 2008.

TUBILLA, L.H.M., SCHETTINI, A.P.M., EIRAS, J.C., ZANARDO, C., FROTA, M.Z.M. Lacaziose simulando hanseniose dimorfa tuberculoide. **Anais brasileiros de dermatologia**, v. 83, n. 3, p. 261-263, 2008.

URIBE, F., ZULUAGA, A.I., LEON, W., RESTREPO, A. Histopathology of cutaneous and mucosal lesions in human paracoccidioidomycosis. **Revista do Instituto de Medicina Tropical de São Paulo**, v. 29, n. 2, p. 90-96, 1987.

_____, ZULUAGA, A.I., LEON, W., RESTREPO, A. Histopathology of chromoblastomycosis. **Mycopathologia**, v. 105, n. 1, p. 1-6, 1989.

VILANI-MORENO, F.R., LAURIS, J.R., OPROMOLLA, D.V. Cytokine quantification in the supernatant of mononuclear cell cultures and in blood serum from patients with Jorge Lobo's disease. **Mycopathologia**, v. 158, n. 1, p. 17-24, 2004.

_____, BELONE, A.F., SOARES, C.T., OPROMOLLA, D.V. Immunohistochemical characterization of the cellular infiltrate in Jorge Lobo's disease. **Revista iberoamericana de micologia**, v. 22, p. 44-49, 2005.

_____, MOZER, E., DE SENE, A.M., DE OLIVEIRA, F.M., PEREIRA, T.C., MIRAS, M.G., DE PAULA, S.G.H., DE FARIA, F., BELONE, A. In vitro and in situ activation of the complement system by the fungus *Lacazia loboi*. **Revista do Instituto de Medicina Tropical de São Paulo**, v. 49, n. 2, p. 97-101, 2007.

VILELA, R., MENDOZA, L., ROSA, P.S., BELONE, A.F., MADEIRA, S., OPROMOLLA, D.V., DE RESENDE, M.A. Molecular model for studying the uncultivated fungal pathogen *Lacazia loboi*. **Journal of clinical microbiology**, v. 43, n. 8, p. 3657-3661, 2005.

_____, ROSA, P.S., BELONE, P.S.R., TAYLOR, J.W., DIÓRIO, S.M., MENDOZA, L. Molecular phylogeny of animal pathogen *Lacazia loboi* inferred from rDNA and DNA coding sequences. **Mycological research**, v. 113, p. 851-857, 2009.

WEEDON, D. The granulomatous reaction pattern. In: **Skin Pathology**, 2^o ed. New York: Churchill Livingstone, 2000. p. 193-220.

WELYKY, J.S., VON HEIMBURG, A., MASSA, M.C., SCHMIDT, K., REDDY, V., GATTUSO, P., O'KEEFE, P. Cutaneous lesions of histoplasmosis with transdermal elimination in a patient with acquired immunodeficiency syndrome. **Cutis**, v. 47, n. 36, p. 397-400, 1991.

WITKOWSKI, J.A., WOOD, M.G. Porokeratosis of mibelli: a perforating disease of the epidemics. **Cutis**, v. 29, p. 171-186, 1982.

WOO, T.Y., RASMUSSEN, J.E. Disorders of transepidermal elimination Part 1. **International journal of dermatology**, v. 24, n. 5, p. 267-285, 1985.

_____. Disorders of transepidermal elimination Part 2. **International journal of dermatology**, v. 24, n. 6, p. 337-348, 1985.

WOODS, W.J., BELONE, A.F.F., CARNEIRO, L.B., ROSA, P.S. Ten years experience with Jorge Lobo's disease in the State of Acre, Amazon region, Brazil. **Revista do Instituto de Medicina Tropical Sao Paulo**, v. 52, n. 5, p. 273-278, 2010.

WYNN, T.A., CHEEVER, A.W., JANKOVIC, D., POINDEXTER, R.W., CASPAR, P., LEWIS, F.A., SHER, A. An IL-12-based vaccination method for preventing fibrosis induced by schistosome infection. **Nature**, v. 376, p. 594-596, 1995.

_____. Fibrotic disease and the t_H1/t_H2 paradigm. **Nature reviews. Immunology**, v. 4, n. 8, p. 583-594, 2004.

XAVIER, M.B., FERREIRA, M.M.R., QUARESMA, J.A., BRITO, A.C. HIV and Lacaziosis, Brazil. **Emerging infectious diseases**, v. 12, n. 3, p. 526-527, 2006.

_____, LIBONATI, R.M.F., UNGER, D., OLIVEIRA, C., CORBETT, C.E.P., BRITO, A.C., QUARESMA, J.A.S. Macrophage and TGF- β immunohistochemical expression in Jorge Lobo's disease. **Human Pathology**, v. 39, p. 269-274, 2008.

ZELGER, B., HINTNER, H., AUBOCK, J., FRISTSCH, P.O. Acquired perforating dermatosis. Transepidermal elimination of DNA material and possible role of leucocytes in pathogenesis. **Archives of dermatology**, v. 127, p. 697, 1991.

ZIDAR, B.L., HARTSOCK, R.J., LEE, R.E., GLEW, R.H., LAMARCO, K.L., PUGH, R.P., RAJU, R.N., SHACKNEY, S.E. Pseudo-Gaucher cells in the bone marrow of a patient with Hodgkin's disease. **American journal of clinical pathology**, v. 87, n. 4, p. 533-536, 1987.

ANEXO A

ANEXO B**PROTOCOLO “Aspectos histopatológicos da lobomicose”**

Idade _____ Sexo _____ Matrícula: _____ Nº do HP: _____

Procedência: _____

Aspecto clínico da lesão:

- Queloidiana Placa nodular Ulcerada Verruciforme
 Gomosa Outro _____ Mais de um tipo
 lesional

Local biopsiado:

- Orelha Membro superior Membro inferior face
 Dorso Nádega Outro: _____
 Multifocal disseminado localizado

HISTOPATOLÓGICO**Camada córnea:**

- Com eliminação transepidérmica Ortoceratótica Paraceratose
 Sem eliminação transepidérmica Hiperceratótica

Epiderme:

- Normal Atrófica Hiperplásica
 Ulcerada Pseudoepiteliomatosa
 Presença de parasitas no infundíbulo

Derme:**Infiltrado inflamatório**

- Granulomatoso Reação exsudativa Necrose
 Estroma fibroplásico Traves fibróticas

Composição do infiltrado

- Linfócitos Plasmócitos Eosinófilos Macrófagos
 Células do tipo Langhans Células tipo corpo estranho
 Células de “pseudo gaucher” Corpos asteróides

Extensão do infiltrado inflamatório

- Derme reticular Derme profunda Invasão de gordura